ANNALES
D'ANATOMIE PATHOLOGIQUE
ET D'ANATOMIE NORMALE
MÉDICO-CHIRURGICALE

DIXIÈME ANNÉE — *N° 3* — *MARS 1933*

MÉMOIRES ORIGINAUX

(LABORATOIRES D'ANATOMIE GÉNÉRALE ET HISTOLOGIE
ET DE MÉDECINE OPÉRATOIRE DE LA FACULTÉ DE BORDEAUX)

LES PROCESSUS NORMAUX ET PATHOLOGIQUES DE L'OSTÉOGÉNÈSE
LES THÉORIES ET LE RÔLE DES OSTÉOBLASTES

par

G. DUBREUIL, M. CHARBONNEL et L. MASSÉ

THÉORIE CLASSIQUE ET THÉORIES NOUVELLES
DISCUSSION DES ARGUMENTS

Il est admis que les mêmes processus essentiels qui président à la production et à la croissance d'une pièce osseuse se retrouvent dans la réparation d'un os traumatisé accidentellement ou modifié par une intervention chirurgicale. Le processus fondamental est évidemment la production de la substance osseuse ; il s'y ajoute, pour des besoins spéciaux, la

résorption osseuse et un phénomène d'ordre plus général, le modelage de la pièce normale ou de la pièce de cicatrisation; encore ce dernier phénomène n'est-il que le résultat des actions harmoniques du processus édificateur et du processus destructeur.

Les données classiques sur le mode de production de la substance osseuse ont été attaquées récemment par quelques chirurgiens et biologistes; on a tenté de substituer, aux conceptions anciennes, une théorie nouvelles appuyée sur quelques travaux (Mummery, 1891 ; Spuler, 1896 ; Liesegang, 1909, 1924 ; Hansen, 1899 ; von Korff, 1909). Développée avec le mérite de la nouveauté et s'adaptant au moins partiellement avec les faits d'ordre surtout anatomo-pathologique, cette théorie a connu une faveur croissante, sans pour cela convaincre tous les esprits (1).

Les milieux biologiques y sont restés décidément réfractaires, les milieux chirurgicaux ont suivi, non sans restrictions ; mais à part des phrases disséminées dans quelques travaux ou quelques discours, il n'a pas paru de discussion précise des nouvelles théories.

On peut tenter cette discussion en se fondant, une fois de plus, sur les faits d'observation et d'expérimentation et, à la lumière des faits acquis, anciens ou récents, il faut confronter, devant les chirurgiens et les biologistes intéressés par cette question, la doctrine ancienne dite classique, et les doctrines nouvelles.

Dans ce travail, on trouvera un exposé sommaire des notions fondamentales sur la production de la substance osseuse; puis la doctrine nouvelle exposée à son tour sera discutée. Deux séries d'expériences apporteront ultérieurement des faits qui, pour n'être pas nouveaux, n'en comportent pas moins des documents et des conclusions dont on devra tenir compte pour la discussion des théories en présence (2).

(1) Nové-Josserand disait à la Journée d'Ollier (juillet 1930) : « Ollier arriva à montrer le rôle prépondérant des cellules qui tapissent la face interne du périoste et forment ce qu'il appelle la couche ostéogène. On a depuis discuté sur la nature de ces cellules, qu'Ollier rattachait au périoste et qui semblent bien appartenir plutôt à l'os. C'est là une question dogmatique, mais pratiquement d'importance secondaire. La grande vérité que nous lui devons est d'avoir montré que ces cellules font de l'os et que cette propriété peut être utilisée en chirurgie. » Par contre, Cunéo disait : « Il s'agit en somme d'un processus histo-chimique, dans lequel les éléments figurés jouent un rôle purement accessoire. »

(2) Le résultat de ces expériences, — la démonstration de leur valeur, — une discussion générale, — les conclusions, feront l'objet d'un second mémoire qui paraîtra dans le prochain numéro des *Annales d'Anatomie pathologique*.

*
**

I. — THÉORIE CLASSIQUE DE LA FORMATION DE LA SUBSTANCE OSSEUSE. RÔLE DES OSTÉOBLASTES. PREUVES DE CE RÔLE

On reproche parfois aux biologistes morphologiques de ne raisonner qu'en fonction des structures et des modifications structurales constatées au cours de la vie cellulaire. Il semble pourtant que le premier degré du raisonnement réside dans la connaissance de ces structures, le second degré dans les modifications qu'elles subissent, le troisième dans les causes objectives de ces modifications.

Si, à ces données, viennent s'ajouter des connaissances précises sur l'état chimique et les modifications physico-chimiques de l'état primitif, on a fait un grand pas vers la connaissance complète. Encore devra-t-on tenir compte de ce qui se voit pour expliquer ce qui se passe, et l'on n'a pas davantage le droit de négliger une cellule lorsqu'elle existe qu'une machine lorsqu'elle travaille.

Or, en matière de production de la substance osseuse, c'est-à-dire d'un complexe chimique constitué essentiellement par de l'osséine et des sels minéraux, on a constaté :

1° Que les phénomènes se passent toujours en milieu conjonctif et vasculaire ;

2° Que des cellules spéciales dénommées *ostéoblastes* apparaissent d'abord ;

3° Qu'à leur contact se constitue une matière organique particulière, l'osséine ;

4° Que cette osséine fixe secondairement des sels de chaux et, de molle qu'elle était, acquiert une certaine dureté.

Doit-on inférer, du fait de l'apparition de l'osséine postérieure à celle des ostéoblastes, que ces derniers sont la raison suffisante de l'osséine. C'est ce qu'ont fait les histologistes, d'emblée et avant toute preuve certaine; l'argument *post hoc, ergo propter hoc* a certainement provoqué la théorie à son origine. Il y avait cependant quelques raisons subsidiaires, et les preuves nouvelles du rôle des ostéoblastes se sont multipliées au point que la théorie est devenue doctrine.

Les ostéoblastes, connus depuis 1864 (Gegenbaur) ne sont qu'une forme particulière de cellules conjonctives, comme les cellules cartilagineuses; ils sont, dans le tissu osseux, les homologues des cellules dites fibroblastes ou cellules fixes du tissu conjonctif ; ils sont englobés progressivement dans l'osséine jeune et prennent alors le nom de « cellules osseuses ».

A. — **Preuves embryologiques du rôle des ostéoblastes.**

Un premier fait est patent : dans le milieu conjonctif où doit apparaître un os embryonnaire, on voit d'abord un nid d'ostéoblastes, serrés les uns contre les autres, puis on décèle une substance qui se dépose sur les fines fibres conjonctives et les englue, écartant légèrement les ostéoblastes les uns des autres. Quelques-uns de ceux-ci sont englobés dans la masse d'osséine pâteuse qui s'accroît et devient nodule d'origine de l'os. Le nodule ne s'accroît que dans la zone limitée par les ostéoblastes, jamais au delà. Il peut se former de la même façon des nodules voisins qui rejoindront le nodule primitif lorsque, entre eux, existera une traînée continue d'ostéoblastes. Donc l'apparition d'un nodule osseux embryonnaire est toujours précédée d'un amas d'ostéoblastes.

Le cartilage ne forme jamais d'os et l'os dit « enchondral » n'apparaît que lorsque le cartilage effondré a laissé place à des géodes comblées par un tissu conjonctif jeune et quelques vaisseaux. Mais tant que des ostéoblastes n'apparaissent pas dans ces géodes, il n'y a nulle trace d'osséine. Les ostéoblastes naissent sur place, de cellules connectives jeunes rondes mobiles ; ils s'orientent autour de la géode, le long des parois cartilagineuses, et à partir de ce moment, on distingue une mince couche d'osséine entre l'ostéoblaste et le cartilage. L'os enchondral apparaît donc comme l'os fibreux en milieu conjonctif, au sein des lacunes creusées dans la matrice cartilagineuse; l'apparition de l'osséine suit immédiatement la différenciation locale des ostéoblastes.

S'il s'agit d'os périostique, la succession des phénomènes est la même: le périchondre est formé d'un étui fibreux délicat, mais continu, en dehors duquel règne une zone conjonctive très vasculaire. Entre l'étui fibreux et le cartilage apparaît une couche caractéristique d'ostéoblastes : c'est le début de la couche ostéogène; puis la première couche d'osséine apparaît entre les ostéoblastes et la substance cartilagineuse, appliquée sur cette dernière.

Voici donc trois faits, du domaine embryonnaire, qui montrent que l'apparition de l'osséine est toujours précédée de l'apparition des ostéoblastes et qu'elle se dépose sur un support figuré préexistant (fibre conjonctive ou substance fondamentale cartilagineuse) entre ce support et les ostéoblastes.

Du fait qu'on attribuait un rôle majeur aux cellules en général dans la production des liquides ou solides organiques, les histologistes, de 1864 à 1900, ont attribué la production de l'osséine aux ostéoblastes spécialisés dans cette fonction, devenant cellules osseuses, etc..., sans

avoir des preuves visibles d'une activité cellulaire sécrétoire. Il eût été difficile de conclure, d'après ces connaissances, que la présence d'osséine déterminait l'apparition des ostéoblastes, puisque les phénomènes s'ob-

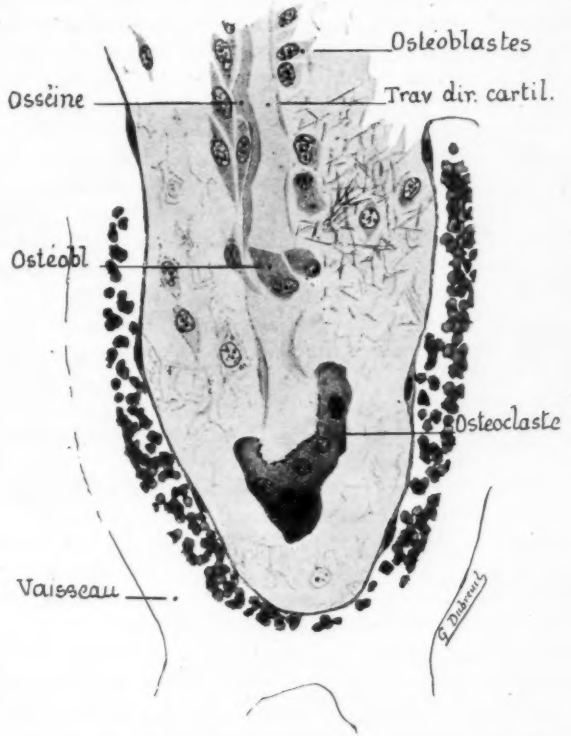

FIG. 1. — *Ostéoblastes et ostéoclastes.*

Travée jeune d'os enchondral. Fémur de fœtus de mouton de 0,30. Lenhossek. Acide azotique. Celloïdine. Hématoxyline au fer. (Obj. Zeiss imm. 3 mm. Ocul. comp. 4. Projection sur table avec chambre claire de Abbe.)

Ostéoblastes et mince couche d'osséine à la surface d'une travée directrice cartilagineuse. En bout de la travée, ostéoclaste résorbant le cartilage et l'osséine.

servent dans l'ordre inverse. Donc, le raisonnement est fondé d'abord sur la coexistence constante des éléments cellulaires et de la substance organique, sur leur ordre d'apparition et sur la non-existence d'osséine sans ostéoblastes et d'ostéoblastes sans osséine.

B. — **Preuves histologiques du rôle des ostéoblastes.**

Ces preuves sont d'abord les mêmes que celles que l'on tire de l'embryologie: dans tous les os en croissance ou en remaniement, en milieu cartilagineux, en milieu conjonctif lâche ou en milieu périostique, il y a coexistence constante des ostéoblastes et de l'osséine jeune (fig. 1),

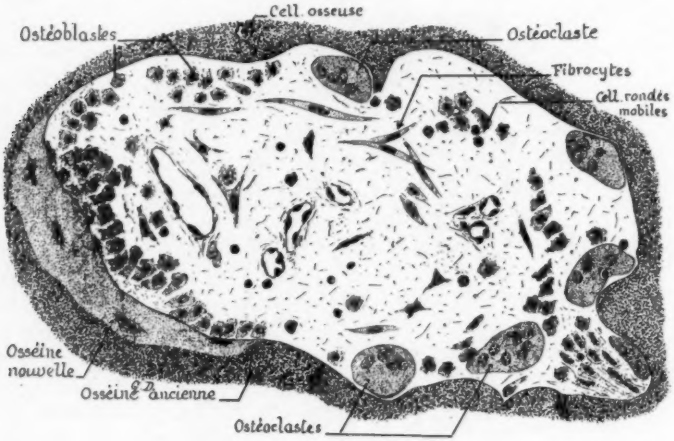

FIG. 2. — *Ostéoblastes et ostéoclastes.*

Lacune de Howship dans une diaphyse humérale d'un porc de cinq mois. Lenhossek. Celloïdine. Hématéine et éosine. (Projection sur table avec chambre claire de Abbe. Obj. imm. Zeiss 3 mm. Ocul. comp. 4. Réduction de 1/3.)

Remaniement de l'os périostique en os haversien. Erosion de l'os périostique ancien. Dans la moitié droite, on voit de nombreux ostéoclastes en front de la substance osseuse. Dans la moitié gauche, couche d'osséine nouvelle ; de jeunes cellules osseuses sont déjà englobées ou en voie d'englobement. En front de l'osséine nouvelle, ostéoblastes en ordre épithélioïde. Dans ce milieu partout identique, les actions locales destructives et constructives sont en relation avec des cellules différentes, ostéoclastes pour les premières, ostéblastes pour les secondes, preuve que les milieu est indifférent et que les actions sont le propre des éléments cellulaires. (Comparer avec fig. 19 et 20 d'un prochain article [maladie de Paget].)

les premiers précédant toujours la seconde dans les zones de néoformation et jusqu'à la fin du processus.

Les phénomènes d'ossification secondaire et de remaniement de l'os ont également fourni des faits à l'appui de la théorie ancienne. Parmi beaucoup d'autres exemples, on peut citer celui-ci: les diaphyses des os

jeunes sont entièrement formées de couches concentriques d'os périostique lamellaire ou compact ; cet os est remanié pour être transformé en os haversien. Des fusées conjonctivo-vasculaires, parties de la moelle osseuse ou d'un canal vasculaire de l'os, s'enfoncent d'abord obliquement, puis longitudinalement dans l'os diaphysaire. Sur le front d'attaque de la substance osseuse existent des ostéoclastes, ceux-ci érodent l'os et y creusent un canal qui se comble partiellement au fur et à mesure que son extrémité borgne progresse ; de ce fait, le canal est toujours réduit à une caverne assez courte communiquant avec la moelle par un étroit trajet, le canal de Havers. Ces cavernes portent le nom de lacunes de Howship. Or, dans de telles lacunes, il n'est pas exceptionnel de trouver (fig. 2), sur une face, des ostéoclastes érodant l'os périostique, tandis que, sur la face opposée, on trouve une couche d'ostéoblastes et une ou plusieurs couches d'osséine nouvelle, début des lamelles du futur système de Havers. Remarquons que le milieu conjonctivo-vasculaire est le même dans toute la lacune : d'un côté s'exerce le processus destructeur, et à son contact débute le processus édificateur : ostéoblastes d'abord, osséine ensuite. Le milieu ne peut donc rien par lui-même, s'il n'intervient par des cellules spécialisées, pour détruire ou pour édifier.

De plus, lorsque le développement d'un os se ralentit, la couche ostéogène du périoste devient plus discrète, elle existe ici (crête tibiale, face supérieure du col du fémur, etc...) et disparaît ailleurs (faces du tibia, face inférieure du col du fémur, etc...). Il ne se fait de nouvelle osséine que là où les ostéoblastes de la couche ostéogène persistent; ailleurs, on ne décèle aucune trace d'osséine nouvelle et l'on assiste parfois à des résorptions osseuses de modelage. Le même phénomène est très aisé à suivre sur les os de la voûte du crâne où l'on trouve côte à côte, et sur la même face de l'os, des zones de résorption à ostéoclastes et des zones d'apposition à ostéoblastes (G. Dubreuil et Lacoste, 1922, et A. Lacoste, 1922). Le milieu conjonctif est cependant le même, mais la présence, utile ou nécessaire, de telle espèce cellulaire, est déterminée par des actions parfaitement inconnues dont une partie est désignée sous le vocable de mécanogénèse.

Il serait fastidieux de multiplier les preuves histologiques de l'association des ostéoblastes et de l'osséine; cependant, deux faits curieux sont à citer.

Le premier a trait à la formation de l'ivoire, variété d'osséine localisée à la dent. Là encore, les odontoblastes, cellules spécifiques, homologues des ostéoblastes, apparaissent les premiers et la première couche d'ivoire se dépose sur la pellicule collagène de la vitrée qui, sur sa face opposée, supporte les adamantoblastes. Cette vitrée s'osséinise, puis

les couches successives d'osséine épaississent l'ivoire et se calcifient sans jamais englober le corps des odontoblastes (lesquels restent toujours confinés dans la chambre pulpaire), mais en englobant les prolongements ramifiés de ces mêmes odotonblastes (fibres de Tomes dans les canalicules de l'ivoire).

Le deuxième fait a trait à la disparition des ostéoblastes. Dans des os en plein développement, tel le frontal, le maxillaire supérieur, on voit par endroits des zones dans lesquelles d'innombrables ostéoblastes ont perdu leur forme étoilée et leurs prolongements anastomotiques; ils se réduisent à une grosse sphérule protoplasmique avec un noyau médiocre, parfois atrophié (LACOSTE [A.] : *Thèse de doct. ès sc.*, pp. 51-52, et fig. des pp. 48, 49 et 50). L'examen des coupes sériées donne immédiatement l'explication : on est au voisinage immédiat d'une zone d'extension du sinus frontal ou maxillaire et les ostéoblastes sont rapidement liquidés par histolyse, pour laisser place aux ostéoclastes qui vont bientôt résorber toutes les travées d'os qui occupent la place du futur sinus. Notons à cette occasion que les ostéoblastes en atrophie ne paraissent pas plongés dans le tissu ambiant, mais en marge de celui-ci, entre le tissu et l'osséine; on aura l'occasion de retrouver ce phénomène dans les expériences qui seront relatées ultérieurement.

Donc, là où il ne se forme plus d'osséine, les obstéoblastes disparaissent, soit en masse et par histolyse, comme dans le cas sus-visé, soit discrètement, en s'aplatissant et peut-être en prenant l'allure d'une longue cellule conjonctive appliquée en surface sur la travée osseuse, comme on peut le voir dans les zones quiescentes d'os jeunes.

L'histologie apporte donc des preuves du même ordre que celles de l'embryologie sur les relations permanentes qui existent entre les ostéoblastes et l'apparition de l'osséine, non seulement dans les os, mais même dans la dentine, dans l'ossification primaire comme dans la secondaire. Elle ajoute un fait nouveau : la disparition des ostéoblastes et l'arrêt des dépôts d'osséine sont des phénomènes contemporains en un point déterminé.

Ces faits paraissent suffisants à la plupart des auteurs pour affirmer que l'osséine, substance fondamentale inerte par elle-même, est formée par les ostéoblastes préexistants et déposée sur un support immédiatement voisin, fibre conjonctive, vitrée collagène, travée cartilagineuse, osséine antérieurement déposée. On concluait donc que les ostéoblastes produisaient (d'aucuns disent « sécrétaient ») l'osséine. Il faut avouer que, faute de preuve directe, les preuves indirectes ne manquaient pas. Bien rares sont les cas où l'on peut saisir la sortie du produit sécrété hors de la cellule sécrétante (mucigène et mucus des cellules caliciformes); cependant, on admet bien que les cellules des glandes sali-

vaires sécrètent la salive, que les cellules de l'épithélium de l'estomac produisent le mucus gastrique, que la bile a pour origine les cellules hépatiques.

Ce n'est peut-être pas suffisant pour le nouveau siècle et, puisqu'on s'accorde à trouver des caractères cytologiques sécrétoires à la plupart des cellules sécrétantes, il est bon de les chercher dans les cellules qui produisent l'osséine; ce serait en tout cas une preuve supplémentaire de la fonction majeure de ces éléments. Le travail n'est plus à faire et on peut donner des preuves cytologiques de l'activité des ostéoblastes et des jeunes cellules osseuses.

C. — Preuves cytologiques du rôle des ostéoblastes.

On admet généralement que les cellules très actives, et particulièrement les cellules glandulaires, sont richement pourvues en formations mitochondriales et souvent en préproduit de sécrétion. (Arnold (1895 à 1907), Maximow (1905-1906), Renaut, Renaut et Dubreuil (1906 à 1909), ont montré que dans les cellules conjonctives, cartilagineuses et osseuses, on trouvait, au moins dans les stades jeunes de ces éléments, un chondriome abondant, c'est-à-dire des particules protoplasmiques différenciées en vue d'une activité élaboratrice de la cellule, et des vacuoles à grains de ségrégation. Lorsque le tissu est arrivé au stade adulte, le chondriome et les vacuoles de ségrégation se réduisent et ne sont plus présents qu'à l'état de vestiges. Il y aurait donc deux périodes: l'une durant laquelle la cellule doit présider à *l'entretien et à la croissance du tissu*, et ses caractères sécrétoires sont très manifestes; l'autre qui correspond à la période d'*entretien* d'un tissu complètement développé, et durant laquelle la cellule perd la majeure partie de ses formations caractéristiques d'activité sécrétoire.

Or, deux faits sont singulièrement instructifs et peuvent être mis en parallèle. D'une part, J. Renaut a montré que les cellules du tendon élémentaire de la queue du rat sont très actives chez le jeune animal en croissance; elles sont bourrées de vacuoles de ségrégation colorables par le rouge neutre supra-vital, tandis qu'elles perdent presque tout indice d'activité chez l'adulte ou le vieil animal. Meves (1910) a fait des constatations cytologiques analogues chez l'embryon.

D'autre part, G. Dubreuil, Meves ont observé des signes cytologiques très marqués dans les ostéoblastes des zones actives (chondriome, vacuoles et grains, fig. 3, 4 et 5), tandis que ces signes disparaissent peu à peu dans les ostéoblastes aplatis des zones quiescentes ou dans les ostéoblastes fixés comme cellules osseuses. Dans ce dernier cas, les

signes cytologiques disparaissent peu à peu, on observe une diminution progressive du volume de la cellule et un rétrécissement concomitant de la cavité qui la contient, jusqu'au moment où l'élément prend l'attitude quiescente.

Dans l'observation de J. Renaut, la croissance du tendon coïncide

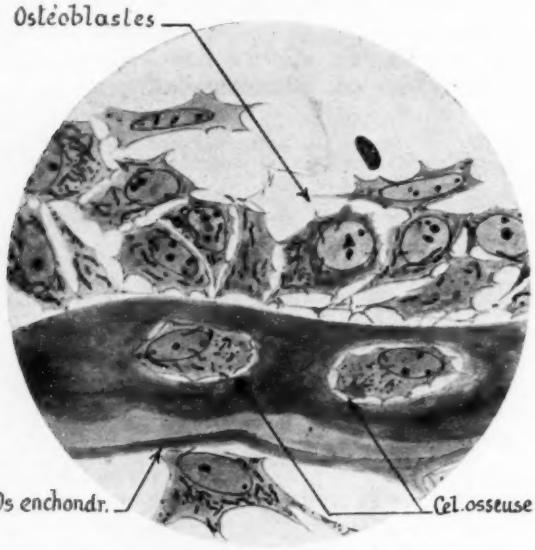

FIG. 3. — *Chondriome des ostéoblastes et des jeunes cellules osseuses.*

Condyle fémoral d'un fœtus de mouton de 0,33. Os enchondral proche de la ligne d'érosion. Bichromate et formol. Acide azotique. Celloïdine. Hématoxyline au fer. (Projection avec chambre claire de Abbe. Obj. imm. Zeiss 2 mm. Ocul. comp. 8.)

Malgré les difficultés d'étude sur un tel objet, on décèle un chondriome abondant dans les ostéoblastes et les jeunes cellules osseuses, il est très atténué dans les cellules conjonctives voisines.

avec des signes d'activité cellulaire, tandis que ces derniers disparaissent au moment du complet développement; dans le cas du tissu osseux, on n'observe des signes d'activité cellulaire qu'autant que les ostéoblastes sont dans une zone où le dépôt d'osséine nouvelle dure encore; on ne trouve plus ces signes dans les cellules osseuses. Il est difficile de ne pas établir une relation de cause à effet entre l'activité des cel-

lules et la production d'une substance collagène qui aboutit à l'édification de fibres conjonctives dans un cas, et au dépôt d'une lamelle d'osséine dans l'autre cas.

Bien plus, dans un tissu quiescent, ces mêmes cellules conjonctives ou ces ostéoblastes récupèrent leurs signes d'activité sous l'influence de l'irri-

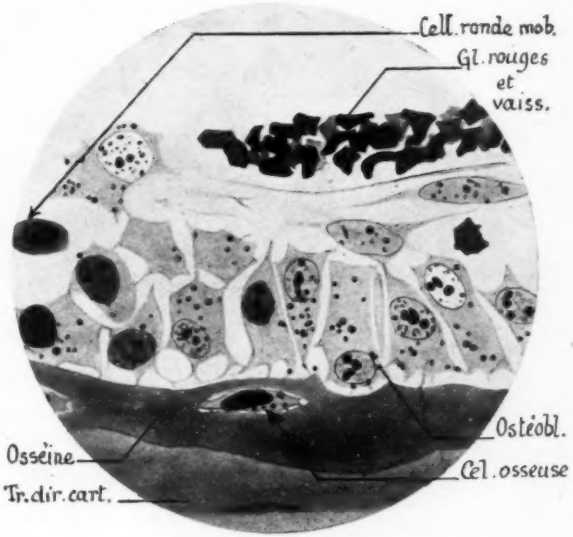

FIG. 4. — *Grains de ségrégation des ostéoblastes et de jeunes cellules osseuses.* Os enchondral dans le tibia d'un fœtus de mouton de 0,30. Lenhossek. Acide picrique. Hématoxyline au fer. Même technique et dessin que figure 3.

Les grains que la fixation n'a pas dissous sont colorés en noir dans le cytoplasma des ostéoblastes et des cellules osseuses.

tation (1) ou de l'inflammation, ce qui aboutit, on le sait, à l'édification de nouvelles substances collagènes ou osseuses (Maximow, 1902; J. Renaut et G. Dubreuil, 1906).

Voici donc un faisceau de faits ou de preuves à l'appui d'un rôle actif des cellules dans la genèse des substances fondamentales amorphes

(1) Le mot « irritation » s'oppose au terme « inflammation », ce dernier supposant un processus réactionnel dû à un agent vivant, microbien, mycosique, etc., etc., tandis que le premier suppose un processus réactionnel causé par un corps chimique, un agent physique ou même un corps inerte. L'irritation peut être « un état d'âme », mais aussi un état tissulaire.

ou même figurées au sein des tissus de nature connective. On pourrait y ajouter des faits propres aux cellules cartilagineuses, telle l'élaboration de glycogène, dans ce cas spécial où il semble être utile pour la synthèse de la substance cartilagineuse. Sur l'ensemble de ces faits, la très grande majorité des histologistes a continué à bâtir sa théorie de la participation étroite des ostéoblastes à la production de l'osséine.

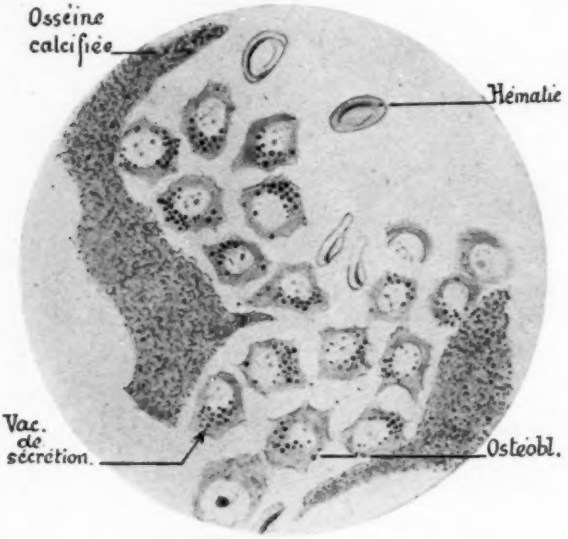

FIG. 5. — *Vacuoles de ségrégation des ostéoblastes.*

Condyle fémoral de chien fox-terrier nouveau-né. Coupe à main-levée. Coloration dans solution très faible de rouge neutre. Esquisse extemporanée, dessin ultérieur d'après esquisse.

La coloration supra-vitale a coloré le liquide des vacuoles de sécrétion rhagiocrine dans le cytoplasma des ostéoblastes.

Sécrétion véritable? influence sur le milieu ambiant par déversement de préproduits ou de ferments modificateurs ? Peu importe, le fait patent c'est que, en l'absence d'ostéoblastes, pas d'osséine possible. Ce sont les ostéoblastes qui conditionnent la production de l'osséine, à leur voisinage immédiat et non ailleurs, toujours en milieu conjonctif et par conséquent vasculaire.

Il a pu y avoir quelques divergences de vue sur la façon dont on concevait les rapports de cause à effet entre les ostéoblastes et l'osséine :

transformation directe du cytoplasma en osséine (1) (Waldeyer, 1865; Bidder, 1906); mais le fait fondamental n'est pas attaqué par ces conceptions généralement abandonnées par leur protagoniste ou provenant d'observateurs incompétents ou mauvais techniciens. Les faits patents et bien observés sont admis par le « consensus omnium », les autres tombent d'eux-mêmes et on ne peut guère en faire état en tant que preuve.

FIG. 6. — *Phénomène de caryoanabiose dans un ostéoclaste.*
Diaphyse tibiale. Lapin de 20 jours. Lenhossek. Bichromate. Acide azotique. Celloïdine. Hématéine et éosine.

La figure peut être interprétée comme un fait de caryoanabiose (Guieysse-Pélissier). La cellule incorporée par l'ostéoclaste n'a rien de commun avec un ostéoblaste, c'est probablement une cellule conjonctive ronde mobile.

(1) Kölliker, parlant de l'opinion de Waldeyer (1865) sur la transformation du protoplasma des cellules de l'ivoire et dentine, dit : « Je ne puis citer aucun fait à l'appui de cette manière de voir qui... a été défendue par Waldeyer, lorsqu'au lieu d'une sécrétion des cellules, il parle de transformation d'une portion de leur protoplasma en substance collagène. » (KÖLLIKER : *Eléments d'Histologie humaine*, trad. franç. de Marc Sée, 1878.)

Quant à l'opinion de Bidder (1876, 1877), elle était probablemnt due aux idées de Waldeyer. De toute façon, ces notions, vieilles de plus d'un demi-siècle, n'ont pas été admises par les biologistes, et ne sauraient être citées qu'en tant qu'erreurs excusables à l'époque où elles ont été émises, mais non pas comme des variations d'une doctrine, indice de la fragilité de cette dernière.

Devant un ensemble de faits concordants, observés par des méthodes variées, par une quantité d'observateurs et non des moindres, dans toute la série animale, après que ces données ont reçu de divers côtés la confirmation de l'anatomie pathologique et de l'expérimentation, toutes choses que nous supposons connues, la doctrine classique semblait définitivement fondée. Et, cependant, elle a été mise en doute et on tente de lui substituer des théories entièrement nouvelles qu'il importe d'examiner même succinctemnt, comme on vient de le faire pour les données classiques.

II. — THÉORIES NOUVELLES SUR LA PRODUCTION DE LA SUBSTANCE OSSEUSE d'après Heitz-Boyer et Scheikewitch, Leriche et Policard.

Quelques chirurgiens aidés d'histologistes ou d'assistants anatomo-pathologistes, soumirent à la critique les données classiques. Les uns envisageaient le phénomène de production osseuse dans sa généralité, d'autres seulement dans le cas de néoformations osseuses du domaine pathologique ou thérapeutique. Les principaux travaux récents sont ceux de Heitz-Boyer et Scheikewitch, de Leriche et Policard.

Quelques faits ont éveillé la curiosité des observateurs au point de mettre en doute les résultats acquis.

Ce furent d'une part des erreurs de technique opératoire : le périoste ruginé avec un instrument mousse ou peu coupant, simplement décollé, ne se prêtait pas à des réparations osseuses locales, d'où des échecs. Ce furent, d'autre part, des observations histologiques sur des pièces provenant de la chirurgie de guerre: absence totale de la couche ostéogène d'Ollier dans le périoste des adultes, absence d'ostéoblastes sur des travées osseuses dans certaines zones d'un os supposé en croissance, etc. Il en résulta des doutes sur l'efficacité ou la réalité des processus classiques, et la mise au jour de théories nouvelles qui tendent à remplacer les précisions morphologiques anciennes par des interprétations humorales plutôt que cellulaires.

A. — Les phénomènes de production osseuse, d'après Heitz-Boyer et Scheikewitch (1917-1919).

Pour ces auteurs, c'est à l'os lui-même qu'est dévolu l'ostéogénèse : « C'est dans l'os irrité, atteint d'ostéite, que prend naissance le processus d'ossification encore mystérieux qui envahira secondairement les tissus péri-osseux et, avant tous autres, le périoste. Le processus exige

pour se produire la présence d'os enflammé : l'envahissement se fait à la façon d'une vraie néoplasie ossifiante, véritable exostose envahissante par continuité, mais souvent aussi par contiguïté.

« L'ossification périostique est un phénomène passif, secondaire à une irritation de l'os adjacent où est né le processus générateur. La faculté de s'ossifier ne lui est pas spécifique, mais commune à l'ensemble des tissus conjonctifs, sous cette réserve qu'entre tous le périoste demeure à tout âge le plus apte à l'ossification, sa conservation gardant pour le chirurgien une valeur très grande. En résumé, l'ossification est un phénomène exclusivement pathologique, inflammatoire d'un bout à l'autre, dont le *primum movens* part d'un os atteint d'ostéite. »

La doctrine de Heitz-Boyer est résumée dans divers travaux et, spécialement, dans le mémoire à la Société de Chirurgie de Paris (2 juillet 1919). Il y est dit : « Dans l'action ostéogénique, il faut attribuer un rôle prépondérant à l'élément inanimé « chimique » de l'os, aux sels de chaux contenus dans sa substance fondamentale et libérés par un processus variable. » L'auteur n'entend parler ici que de l'ostéogénèse de réparation. La décalcification et la résorption de la substance fondamentale, qui entraîne la libération des cellules osseuses, est donc à la base du processus de réparation. Il y a ensuite hypertrophie et multiplication des cellules libérées, vaso-dilatation, diapédèse et création d'une moelle embryonnaire, tous phénomènes caractéristiques d'une « ostéite végétante et productive ». Puis apparaissent dans le tissu conjonctif des travées osseuses, d'abord non cellulaires, puis plus tard cellulaires. La production de substance fondamentale exige « la présence préalable, autour de l'os, d'un tissu conjonctif susceptible de former les travées directrices de la calcification; c'est là le terrain de développement indispensable à toute ostéogénèse, faute duquel ne pourront se déposer les sels de chaux migrés de l'os ancien » (p. 1072). D'ailleurs, les éléments cellulaires sont « sans caractère spécifique profond ».

Le rôle primordial est joué par les phénomènes chimiques qui relèvent essentiellement d'une libération des sels calciques hors d'un os préexistant enflammé (p. 1074). Dans une telle conception, la libération des sels calciques d'un tissu osseux adjacent en ostéite arriverait ainsi à dominer tout le processus ostéogénétique réparateur (p. 1075).

A la suite de ces théories, viennent des considérations sur les phénomènes de remaniement, sur le rôle d'armature calcique des greffons d'os mort, l'inutilité du périoste sur les greffons (expériences de Bachtirew et Petrow), la possibilité de réussir une greffe en territoire infecté, l'inutilité des médications opothérapiques thyroïdiennes, surrénaliennes et de moelle osseuse. L'échec de ces médications est dû, d'après Heitz-Boyer, à ce qu'elles agissent sur l'élément conjonctif indifférent et non sur l'élé-

ment calcique. L'opothérapie devra être calcique (poudre recalcifiante, poudre d'os), avec opothérapie locale par injection d'une poussière d'os dans les foyers (p. 1093).

Cette théorie pour laquelle Heitz-Boyer revendique la priorité (1917 et 1918), fait donc jouer un rôle majeur aux phénomènes inflammatoires (ostéite), au tissu conjonctif dans lequel ces derniers évoluent et aux sels de chaux libérés dans l'os ancien, les phénomènes chimiques dominant le processus, tandis que les actes cellulaires sont à peu près négligeables.

B. — **L'ostéogénèse et la physiologie de l'os, d'après Leriche et Policard.**

Leriche et Policard adoptent l'essentiel des idées de Heitz-Boyer; ils font cependant jouer un rôle moindre à l'inflammation, tout en acceptant que l'ostéogénèse soit conditionnée par « des phénomènes physico-chimiques et des mutations locales calciques » déclanchées par des irritations mal définies, ou plutôt (le terme « irritation » ne paraissant pas satisfaisant) par des phénomènes circulatoires vaso-moteurs. Ils modifient profondément les conceptions anciennes sur le rôle dévolu aux éléments cellulaires et en particulier aux ostéoblastes. Ces idées, développées dans leur ouvrage, *Les problèmes de la physiologie normale et pathologique de l'os*, atteignent rapidement les milieux chirurgicaux et y sont accueillies avec faveur, mais non sans quelques restrictions.

D'après Leriche et Policard, pour faire de l'os, il suffit « d'un milieu ossifiable » propice, dans lequel apparaît un feutrage de fibrilles connectives, puis un dépôt de substances préosseuses; s'il se fait un apport de calcium colloïdal (Gerhardt), ou soluble (Cretin, Prenant), la substance osseuse est constituée. Il ne s'agit donc que de phénomènes physico-chimiques locaux sans intervention de cellules.

Le « milieu ossifiable » est constitué par une transformation de la substance fondamentale du tissu conjonctif (transformation hyaline spéciale), des édifications fibrillaires, une multiplication des fibroblastes qui deviennent ostéoblastes, une congestion et un œdème, une diapédèse modérée de lymphocytes exclusivement (*C. R. Soc. Biol.*, 1918, p. 979). On verra plus loin que l'utilité des ostéoblastes a été niée et qu'ils sont considérés comme plutôt nuisibles qu'utiles.

Les auteurs tirent argument d'un certain nombre de faits pathologiques pour appuyer leurs idées; nous en citerons quelques-uns. Dans la résection sous-périostée d'Ollier, ce qu'il faut détacher, ce n'est pas la soi-disant couche ostéoblastique qui n'existe pas (Ollier l'a vu lui-même), mais, avec un ciseau ou une rugine très tranchante et fortement appuyés, la couche osseuse superficielle elle-même, la couche parostale

avec une poussière de débris osseux attachés à la face profonde de la membrane fibreuse tout à fait inerte qu'est le périoste adulte. Le traumatisme du décollement, surtout s'il y a une congestion pathologique (inflammation, résection dites « intra-fébriles »), provoquera ce « milieu ossifiable » propice ; les copeaux d'os se résorbant fourniront le calcium nécessaire par mutation locale (pp. 102 à 113).

Dans l'espace inter-fragmentaire d'une fracture, il suffit (pp. 124 à 136) qu'il y ait un œdème conjonctif post-traumatique du foyer, avec de l'ostéoporose des extrémités osseuses, laquelle va fournir le transport calcique local, déclanchée elle-même par une influence réflexe vaso-dilatatrice (la vaso-dilatation provoque l'ostéoporose) pour que le cal se forme, sans q'une ébauche cartilagineuse soit du tout nécessaire. Dans une fracture bien immobilisée, il n'y a pas de cal cartilagineux; il n'y a que des îlots, des plages de cartilage au milieu du tissu osseux, et d'autant plus que les fragments sont mal immobilisés; le mouvement fait le cartilage (pp. 136, 137, 138).

Par des processus identiques et encore plus simplifiés, dans les hématomes et ostéomes conjonctivo-musculaires, dans les myosites ossifiantes, l'os (et l'os véritable, non de simples plaques calcaires) se produira, sans qu'il y ait « l'appel » de la fracture. C'est d'ailleurs ces processus d'ossification directe des tissus conjonctifs que les auteurs recommandent pour l'étude des processus élémentaires de l'ostéogénèse, plus nets et plus clairs qu'au niveau des os mêmes.

Dans les « transplants » osseux, qu'ils soient en copeaux « ostéo-périostiques » ou segmentaires, ou totaux, le processus intime reste encore le même et si le transplant, libre ou pédiculé, commence toujours par mourir, ce que tout le monde admet, il est « réhabité » lentement et remplacé non pas du fait des ostéoblastes venus du récepteur, mais par la pénétration vasculo-conjonctive qui agrandit, remanie, creuse les canalicules du transplant segmentaire ou total (ostéoporose, ostéolyse, ostéoclasie), produit les déplacements calciques locaux et leur fixation dans un nouveau milieu ossifiable qui donnera l'os définitif. Les transplants ostéopériostiques, qui se rapprochent le plus des conditions de la résection sous-périostée d'Ollier, fourniront des processus d'ostéoformation très simples, et seront plus favorables que les transplants massifs, surtout recouverts de leur périoste fibreux inerte, qui oppose de grands obstacles à la réhabitation.

Les auteurs concluent : « Si le problème de l'ostéogénèse a été histologique, il doit être aujourd'hui considéré avant tout comme chimique, et il est inutile pour un temps que les histologistes et les chirurgiens continuent à refaire ce qui a déjà été fait tant de fois. »

On le voit par cet aperçu général et très condensé de la doctrine de

Leriche et Policard, le problème de l'ostéogénèse a ses données complètement modifiées à la base, complètement « renversées », c'est le mot. Les conceptions d'Ollier sont bouleversées, quoi qu'on en dise, sinon dans leurs applications grossières et pratiques, du moins dans leur essence même. « Ollier avait observé exactement les faits, mais il les avait mal interprétés » (pp. 105 et 110).

On ne peut nier que la lecture du livre de Leriche et Policard ne soit extrêmement séduisante et que la construction qu'ils ont édifiée sur ces bases ne paraisse fort logique. Mais les prémisses de Leriche et Policard sont-elles inattaquables et doit-on les adopter d'emblée ? Tout le monde est d'accord pour dire qu'au point de vue pratique, cela n'a guère d'importance, les règles d'Ollier restant valables, mais au point de vue biologique, cela en a une grande. Quels sont les faits apportés en faveur de ces théories ? Y a-t-il démonstration objective des erreurs de la théorie classique et des faits avancés dans la nouvelle ? Le mieux, il nous semble, pour répondre à ces questions, est de suivre l'argumentation des auteurs, citant les passages caractéristiques en faveur de leur théorie et contre l'ancienne, et montrant en même temps leur point faible dans cette « démonstration objective » qui est à la base de toute science.

III. — DISCUSSION DES IDÉES NOUVELLES SUR LES PROCESSUS BIOLOGIQUES DE L'OSTÉOGÉNÈSE ET DE L'OSSIFICATION

Pour ceux qui ont étudié attentivement l'ostéogénèse et l'ossification normales et les mêmes phénomènes dans les cas pathologiques, il ne fait aucun doute que les processus fondamentaux restent les mêmes : production et destruction de substance osseuse, soit en milieu conjonctif, soit en milieu dit cartilagineux. Dans ce dernier cas, le cartilage est préalablement détruit et remplacé par du tissu conjonctif, de sorte que l'os se fait et disparaît toujours en milieu conjonctif, fait fondamental. Dans les cas normaux, tout se passe en milieu conjonctif normal; dans les cas pathologiques, il s'y surajoute des phénomènes préparatoires de réparation ou des phénomènes inflammatoires d'ostéite. Puisque l'os se fait normalement et parfaitement sans l'intervention de ces modifications préalables, elles ne sauraient être considérées comme faisant partie à titre essentiel des phénomènes d'ossification pathologique ; ces derniers ne commencent qu'au moment où le milieu conjonctif néoformé ou réparé ne s'oppose plus à leur évolution. Si ces modifications ne sont pas nécessaires, elles peuvent être favorisantes; on cons-

tate, en effet, que l'os de réparation s'accroît avec une rapidité et une exubérance inconnues dans l'ossification normale.

Ceci posé, on peut admettre qu'une connaissance approfondie des phénomènes d'ossification normale et pathologique est nécessaire pour juger de l'importance relative des divers facteurs nécessaires, utiles, favorisants ou empêchants, qui règlent les processus ossificateurs. Peut-être l'étude trop systématique des seuls cas pathologiques est-elle à la base des interprétations nouvelles. Telle décalcification, telle érosion, tel œdème préparatoire de réparation que l'on observe spécialement dans ces cas ont pu faire supposer leur nécessité. L'observation des phénomènes normaux relègue souvent ces faits au second plan ou les écarte définitivement et évite de les considérer comme « essentiels ». L'un de nous pense avoir fait à peu près le tour complet de l'ossification normale chez les Mammifères, avoir vu un certain nombre de cas pathologiques et surtout expérimentaux (plaies osseuses, fractures, greffes osseuses, etc.). Néanmoins, nous avons cru devoir refaire quelques expériences en tentant de les interpréter à la lueur des données nouvelles. Avant de les produire, essayons la critique des opinions récentes.

On peut parfaitement admettre que c'est « en étudiant les processus d'ossification directe dans les tissus conjonctifs qu'on a des chances de pouvoir en mieux saisir l'essence même » (Leriche et Policard, pp. 20 et 21). Mais le phénomène n'est guère plus complexe dans l'ossification enchondrale et on y saisit côte à côte les processus édificateur et destructeur, ainsi que leurs relations dans un milieu conjonctif un peu différent, ce qui peut avoir son utilité pour juger de l'importance relative de diverses conditions locales.

Nous étudierons donc successivement, parmi les faits importants d'ossification, ce qu'il faut penser des conditions suivantes :

a) L'infiltration œdémateuse;
b) Les modifications de la trame conjonctive;
c) La substance préosseuse;
d) La signification et le rôle des ostéoblastes;
e) L'existence de la couche ostéogène et le rôle du périoste;
f) La surcharge calcique locale;
g) La mutation calcique locale.

On confrontera la doctrine de Heitz-Boyer et Scheikewitch, celle de Leriche et Policard avec les faits patents d'ossification normale ou pathologique. Tous les phénomènes qu'on ne retrouvera pas *dans tous les cas* d'ossification n'auront rien d'essentiel; on ne devra les considérer que comme accessoires ou locaux, ils ne sauraient prendre place dans les phénomènes essentiels et généraux et ne sauraient servir à l'établissement d'une théorie générale.

A. — L'infiltration œdémateuse.

Heitz-Boyer et Scheikewitch admettent implicitement ce phénomène prémonitoire en parlant de l'ostéite. Leriche et Policard disent : « Dans une ossification simple de tissu conjonctif, les phénomènes préparatoires se succèdent, un peu schématiquement, c'est entendu, en trois phases : une infiltration œdémateuse, qui est un milieu ossifiable, — une multiplication des fibrilles conjonctives et, enfin, — un dépôt de substance préosseuse » (p. 23).

Or, l'infiltration œdémateuse n'est pas un phénomène essentiel. On l'observe autour de foyers d'ossification pathologique, elle n'existe pas dans l'ossification normale. On ne peut donner ce nom à l'état naturellement œdémateux du tissu conjonctif embryonnaire, qui ne diffère pas dans les régions où l'os apparaît ou dans les régions dépourvues d'os. On n'observe pas d'œdème sous-périostique dans la période de croissance d'un os, pas plus que dans la membrane ostéogénique des os de la voûte cranienne.

L'infiltration œdémateuse paraît avoir été admise parce qu'elle apparaît avant les néoformations osseuses pathologiques. Or, cet œdème apparaît comme phénomène de début, en dehors des zones de réparation osseuse; il se peuple de cellules et s'organise ultérieurement. On ne saurait tirer argument de sa présence dans une zone ostéogénétique pour le considérer comme créateur d'un milieu ossifiable. On ne doit y voir qu'un phénomène banal de début de réparation conjonctive. S'il « n'a pas retenu l'attention des physiologistes et des histologistes », c'est parce que l'ossification peut se faire sans son intervention. « L'Urlymphe du mésenchyme » existe partout, et si Recklinghausen, cité à cet égard, suppose un ralentissement de la circulation lymphatique, on ne doit pas oublier que la théorie de cet auteur, sur la circulation de la lymphe dans les cellules fixes du tissu conjonctif supposées creuses, est plus que périmée.

Il est exact que, pour une réparation osseuse, ce premier degré d'œdème est nécessaire; sans lui, « rien ne se déclanche », car son absence est l'indice de l'attrition d'un foyer, d'une zone mal nourrie, où ne se fera ni réparation conjonctive, ni réparation osseuse, tant que cet état se prolongera; mais, encore une fois, cet œdème n'appartient pas aux phénomènes d'ostéogénèse, ceux-ci ne débutent que tardivement. Cet œdème, par lui-même, et en l'absence d'intervention d'autres éléments, ne saurait aboutir qu'à une réparation conjonctive locale, dont le second stade est caractérisé par les modifications ou la néoformation de la trame conjonctive.

B. — Les modifications de la trame conjonctive.

D'après Leriche et Policard, il y a peu de modification des fibres conjonctives et élastiques; par contre, il y aurait augmentation de fibrilles conjonctives. C'est un phénomène banal, qui suit l'œdème et la multiplication cellulaire du tissu de cicatrice, et ce n'est pas « le processus essentiel du début de l'ostéogénèse » suivant les opinions de Spuler, von Korff et A. Hartmann. La preuve en est donnée dans l'ossification enchondrale ou dans les processus de formation de l'os médullaire. La substance osseuse se fait sans qu'il y ait trace de fibrilles dans la moelle osseuse au voisinage de la ligne d'érosion ; les rares fibrilles engagées dans l'osséine ne sont même pas capables de maintenir le contact entre la moelle ostéogène et la substance fondamentale osseuse dans des lacunes de Howship où se crée un système haversien.

Pourquoi l'attention a-t-elle été attirée sur la formation de ces fibrilles au point d'en faire un processus essentiel? La vérité est que lors de l'apparition d'un nodule d'os fibreux normal, ou dans l'ossification de réparation sous-périostique, les fibres conjonctives très fines (ce ne sont pas des fibrilles), qui traversent un nid ou une couche d'ostéoblastes, sont très visibles et faciles à identifier, parce que le dépôt de la jeune substance osseuse se fait à leur surface et les épaissit; dès lors, elles attirent l'attention des observateurs; de là à les considérer comme essentielles, il n'y a qu'un pas. Le même phénomène est visible dans l'ossification périostique des zones d'insertion tendineuse, mais alors ce sont de grosses fibres qui sont « osséinisées » (fig. 13).

Bien plus, dans l'os médullaire de réparation, la moelle est, à une certaine époque, cellulaire, conjonctive et vasculaire, elle comporte une couche d'ostéoblastes appliqués sur les jeunes travées osseuses. Or, si la fixation a rétracté le contenu conjonctif, celui-ci se détache d'un bloc sur de vastes surfaces et les ostéoblastes restent accolés à l'os, dans un espace vide, maintenus par leurs anastomoses *protoplasmiques* avec les cellules osseuses (fig. 19).

Si les fibres conjonctives (condition dite essentielle d'ostéogénèse) existaient, elles seraient plus solides que des anastomoses protoplasmiques et maintiendraient le contact entre la trame et les travées osseuses, au moins en des points très rapprochés, ce qui ne se produit pas (fig. 20). Donc ces fibres n'existent pas, ou existent à l'état très discret dans les zones envisagées; elles ne sont pas essentielles, mais contingentes et doivent être rayées du processus général.

C. — La substance préosseuse.

Il est possible qu'on abuse des mots en appelant « osséine » le premier dépôt de substance sur les supports préexistants dans une zone ostéogène. Mais on sait que l'os est formé d'une substance organique, désignée sous le nom d'osséine, et de « sels terreux » (Hérissant, 1758). On supposait que la substance organique, dont le dépôt précède l'apparition des sels terreux (H. Müller, 1858), était la même que celle que l'on retrouve dans l'os décalcifié, dont elle a l'aspect microscopique et les réactions colorantes. Mais le mot osséine a un sens chimique très précis, disent Leriche et Policard. On connaît les grandes lignes de sa composition et nous ignorons tout de la substance osseuse. On n'a pas le droit de la considérer comme une osséine, même s'il est très vraisemblable qu'elle soit constituée par une substance du même groupe, etc., etc. » (pp. 30 et 31). Il est cependant certain qu'elle a tous les caractères tinctoriaux spécifiques des collagènes, comme l'osséine; mais si l'on ne sait « rien de ses caractères physiques et des causes de sa réfringence et de sa viscosité », ne tenons compte que de ce que l'on sait : identité des réactions colorantes de l'osséine et de la substance préosseuse. Ne créons pas deux mots pour distinguer l'une de l'autre deux choses pour lesquelles nous n'avons aucun caractère différentiel. Toutefois, on peut s'entendre en employant l'un ou l'autre vocable jusqu'à ce que nous soyons renseignés par une étude histo-chimique plus poussée. Rappelons-nous, cependant, qu'il y a la substance préosseuse de Leriche et Policard, et celle de Ch. Robin et Hermann (1882), et de Retterer, p. 524 (1884). Pour ces trois derniers auteurs, la substance appelée préosseuse « est de l'osséine formée avant le dépôt des granulations calcaires et circonscrivant des ostéoblastes ». Ils voulaient ainsi différencier l'osséine apparaissant en milieu fibreux (tissu lamineux) de l'osséine de l'os enchondral, qu'ils supposaient calcifiée d'emblée. Maintenant qu'on sait que, dans les deux cas, la substance déposée est la même, il n'y a pas lieu de faire la distinction et le terme exceptionnel pourrait disparaître. C'est donc actuellement pure querelle de mots, sans intérêt d'ailleurs pour la doctrine générale.

Il n'en est pas de même pour l'origine de cette substance préosseuse et ceci nous amène à la question du rôle des ostéoblastes.

D. — Signification et fonction des ostéoblastes.

C'est ici le fond de la question de doctrine. Les ostéoblastes jouent-ils un rôle actif dans la production de la substance préosseuse ?

Heitz-Boyer et Scheikewitch liquident assez rapidement la question,

étant donné que les phénomènes pathologiques sont dominés, à leur point de vue, par le processus d'ostéite. Ils admettent cependant que la libération des cellules osseuses, par décalcification et résorption de la substance fondamentale, est à la base du processus de réparation ; puis vient l'ostéite végétante et productive, seule efficace. D'ailleurs, les ostéoblastes sont considérés comme « sans caractère spécifique et profond », ils ont comme origine les cellules osseuses, les cellules conjonctives du tissu voisin, les leucocytes et cellules migratrices. Au moment d'être englobées, ces cellules se rangent à la surface des travées, en ostéoblastes, dont elles ont l'aspect. Les constatations sont un peu légères en matière d'histogénèse et de cytologie, nous avons le droit de demander plus de précision et nous souhaiterions ne pas trouver dans le même groupe cellulaire, d'où l'on tire les ostéoblastes, des cellules conjonctives, des leucocytes, des cellules migratrices, des cellules osseuses. Quant à la cytologie de ces cellules « sans caractère spécifique profond », on ne peut que constater que Heitz-Boyer et Scheikewitch n'ont pas davantage étudié la cytologie des ostéoblastes que

FIG. 7. — *Os jeune. Tibia d'un jeune chat nouveau-né. Coupe longitudinale totale légèrement oblique.* (Gr. 10.)

La situation des figures suivantes a été notée sur cette coupe d'ensemble : fig. 8 : 940 ; fig. 9 : 941 ; fig. 10 : 939; fig. 11 : 942 ; fig. 12 : 938 ; fig. 13 : 937.

Leriche et Policard, et que les uns et les autres n'ont peut-être pas tenu tout le compte utile des travaux et des faits qui donnent aux ostéoblastes des caractères spécifiques suffisants pour qu'on ne puisse les confondre avec aucune autre espèce de cellules appartenant à des tissus de nature conjonctive. Ils sont aussi différenciés que des plasmocytes, des cellules fixes, des mastocytes, des cellules cartilagineuses et des ostéoclastes.

Nous lisons dans Leriche et Policard (p. 33) : « La cellule conjonctive... s'hypertrophie, *semble* (1) augmenter d'activité, montre des mitoses ; on lui donne alors le nom d'ostéoblaste. Mais *jamais cette cellule ne montre des signes histologiques de sécrétion.* Ces modifications, qui se montrent uniquement dans les points modifiés par l'œdème, et en même temps ou même après, *paraissent* en dépendre ; on ne peut attribuer à une sécrétion quelconque les processus d'œdème, Ces faits tendent à infirmer la théorie qui attribue aux ostéoblastes la totalité des processus d'ostéogénèse, *puisque la formation de l'ostéoblaste est secondaire* à l'infiltration œdémateuse. » On trouvera également (p. 35) : « Dans la conception classique de Gegenbaur, la cellule conjonctive, devenue ostéoblaste, sécrète la substance préosseuse soit par une de ses faces, soit par toutes ; ou bien elle s'entoure de substance préosseuse et est transformée en cellule osseuse, ou bien elle demeure côte à côte avec les autres et on a cru voir, dans ces dispositifs épithélioïdes, la preuve du rôle joué par ces éléments dans la genèse osseuse ; ils ne se rencontreraient que là où la croissance est active ; ils manqueraient là où il n'y a pas de genèse osseuse ; il n'y aurait plus là que des éléments fibroblastiques. » Enfin, retenons les deux phrases suivantes : « Mais d'abord, si les ostéoblastes sécrètent réellement la substance préosseuse, on devrait rencontrer à leur niveau des signes cytologiques d'une sécrétion; nulle méthode n'a permis d'en mettre en évidence d'une façon certaine (p. 37). » « La coïncidence absolue des dispositions ostéoblastiques avec la formation d'os nouveau, invoquée par la théorie classique, n'est d'ailleurs pas du tout absolue et il n'y a pas toujours coïncidence entre ostéogénèse et ostéoblaste. »

On peut d'abord noter qu'une conclusion positive repose sur deux faits supposés plutôt que démontrés.

L'argumentation doit donc porter surtout sur les quatre points suivants:

1° Peut-on dire que : l'œdème précédant l'ostéoblaste, ce dernier ne saurait être l'agent principal de l'ossification ?

(1) Les mots en italiques sont soulignés par nous.

2° Les dispositifs épithélioïdes peuvent-ils être invoqués comme preuve du rôle des ostéoblastes dans le dépôt d'osséine ?

3° Existe-t-il ou non des signes certains de sécrétion dans les ostéoblates ?

4° Peut-il ne pas y avoir coïncidence entre les zones d'ostéoblastes et les zones d'ostéogénèse ?

1. Sur le premier point, la réponse est déjà faite : l'œdème étant un

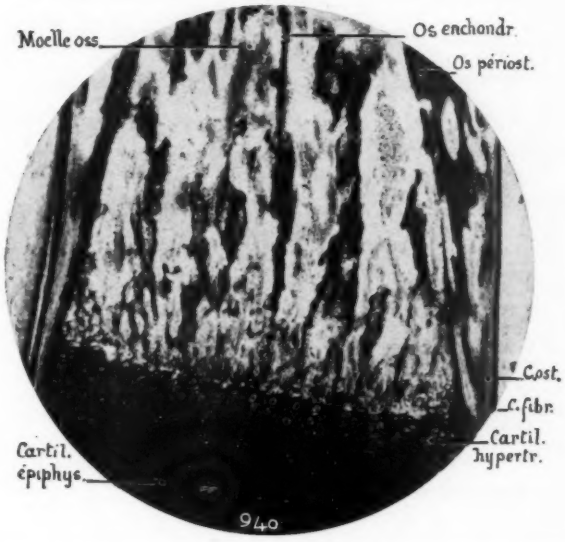

FIG. 8. — Même objet que figure 7, zone 940. *Epiphyse tibiale inférieure. La coupe intéresse l'épiphyse cartilagineuse, la ligne d'érosion, l'os enchondral sus-jacent et les lames périphériques d'os périostique.* (Gr. 45.)

Couche ostéogène du périoste, ostéoblastes sur les travées de la zone ostéoïde adjacentes au cartilage, rareté des dispositifs ostéoblastiques sur les travées de la zone ossiforme (partie supérieure de la figure).

phénomène contingent dans les processus d'ossification, un simple début de réparation conjonctive locale, sa présence en certains cas, avant l'apparition des ostéoblastes, ne saurait être invoquée pour ou contre le rôle de ces derniers. Mais on peut préciser la question et se demander si, dans les cas d'œdème et par conséquent de milieu ossifiable, l'apparition de la substance préosseuse précède ou suit l'apparition des ostéoblastes. A cela nous répondons catégoriquement : l'appa-

rition de la substance préosseuse ou osséine ne précède jamais mais suit toujours la naissance des ostéoblastes. L'examen de l'ossification normale, dans laquelle les phénomènes se succèdent dans un ordre régulier, est probante à cet égard. L'irrégularité relative des phénomènes d'ossification pathologique peut donner lieu à des interprétations plus difficiles par endroits ; mais personne ne saurait douter que

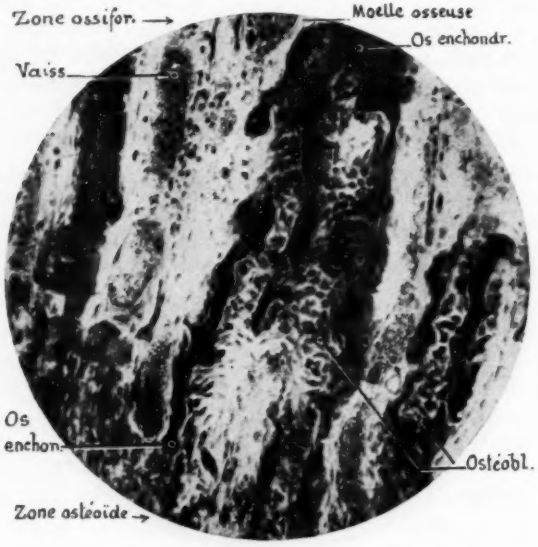

FIG. 9. — Même objet que figure 8, zone 941. *Zone ostéoïde de l'os enchondral, au voisinage immédiat de la ligne d'érosion qui serait immédiatement au-dessous du champ.* (Gr. plus fort.)

Les dispositifs épithélioïdes des ostéoblastes encore peu nets dans la partie inférieure où ils n'ont pas eu le temps de s'établir s'affirment et se renforcent immédiatement au-dessus. Certains travées osseuses en sont dépourvues, elles disparaissent rapidement par ostéoclasie.

les processus fondamentaux sont absolument les mêmes, qu'ils s'appliquent à un cas normal ou à un cas pathologique.

2. Les dispositifs épithélioïdes ne sont pas à proprement parler une preuve du rôle actif des ostéoblastes dans la genèse de l'osséine, pas plus qu'une démonstration de leur inutilité ou de leur fonction ostéolytique. La théorie classique avait vu dans cette disposition, en ordre serré et

en surface, un arrangement particulier de cellules non épithéliales en vue d'un rôle précis, le dépôt d'osséine sur la surface sous-jacente (fig. 1 et 2). Il est à remarquer que s'il n'existe pas de surface précise, mais une intrication de fibres (points primitifs des os de la face, nodules isolés du périoste ou de la moelle), les ostéoblastes sont serrés les uns contre les autres et donnent vaguement l'impression d'un nodule

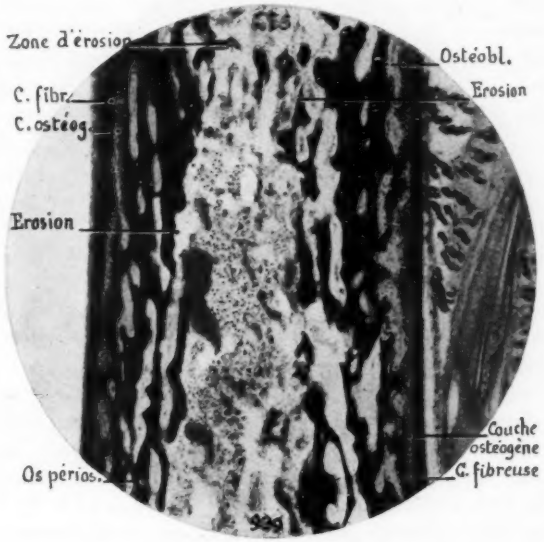

FIG. 10. — Même objet que figure 7, zone 939. *Zone moyenne de la diaphyse.* (Gr. 45.)

Démonstration de la couche ostéogène du périoste. Les jeunes travées externes d'os périostique sont abondamment pourvues d'ostéoblastes, les travées anciennes sont dépourvues d'ostéoblastes, elles disparaissent par ostéoclasie pour l'agrandissement du canal médullaire.

épithélioïde. Il est certain que c'est entre la couche épithélioïde et la surface sous-jacente, au contact de celle-ci (fibre, cartilage ou os), qu'apparaissent les premières traces d'osséine nouvelle. De là à supposer que dans l'étroit espace, presque virtuel, qui existe entre les cellules et la surface, il puisse s'exercer des actions humorales, forcément généralisées..., on conçoit que les classiques n'aient pas hésité à en douter. Et cela d'autant plus que cet étroit espace est occupé par d'innom-

brables prolongements cytoplasmiques des ostéoblastes, qui sont englobés par l'osséine et s'allongent à mesure que la couche devient plus épaisse et que l'ostéoblaste est repoussé à quelque distance de sa place primitive. Ces prolongements établissent des anastomoses intercellulaires à travers les canalicules de la substance fondamentale, tout comme dans l'os haversien. En d'autres organes, les odontoblastes, ostéoblastes spécialisés, ne font point autrement.

Il y a donc bien un commencement de preuve, une présomption de l'action directe de la cellule, dans le dispositif épithélioïde, toujours semblable et en quelque lieu que l'on observe. Remarquons de plus cette règle générale et absolue : l'osséine ou la substance préosseuse apparaît toujours au contact d'un support conjonctif préexistant, entre les ostéoblastes et ce support.

3. L'existence de signes de sécrétion est formellement mise en doute par Leriche et Policard, aussi bien que par Heitz-Boyer et Scheikewitch. Nous avons répondu par avance, dans l'exposé de la théorie classique (preuves cytologiques du rôle des ostéoblastes), et les travaux de J. Renaut et G. Dubreuil (1913) suffisent à démontrer l'existence de cette sécrétion. L'un de nous écrivait dans un article de vulgarisation (G. DUBREUIL : *Lyon chirurgical*, 1912) : « Le protoplasma (des ostéoblastes) renferme un assez grand nombre de formations spéciales; ce sont : *a)* la centrosphère; *b)* les vacuoles et grains de ségrégation caractéristiques de l'activité sécrétoire...; *c)* le chondriome. Il est constitué par des mitochondries et des chondriocontes assez flexueux... Enfin, l'ostéoblaste sécrète suivant le mode rhagiocrine (grains envacuolés). Pour cette sécrétion, le chondriome joue le rôle d'éclectosome... » Les figures 3, 4, 5, donnent des preuves de l'existence de ces formations cytoplasmiques.

Meves (1910) signale également l'abondance des formations mitochondriales dans les éléments de la lignée des cellules osseuses.

On peut encore lire : « Cette activité sécrétoire semble bien, dans tous les ostéoblastes, en rapport avec l'élaboration de matériaux utiles à la substance osseuse, dont certains ostéoblastes seulement fournissent les cellules fixes, ou cellules osseuses, par une différenciation qui leur est propre et qui paraît terminale. » (J. RENAUT et G. DUBREUIL : *C. R. Soc. Biol.*, 16 janvier 1909.)

De cela, il résulte que les ostéoblastes et les jeunes cellules osseuses sécrètent suivant le mode connu pour les cellules conjonctives fixes ou mobiles, les cellules cartilagineuses, mode vu par Arnold, précisé par Renaut et admis depuis cette époque. Cette activité est très nette dans les tissus en voie d'augment, de croissance (fig. 5), de réaction et de réparation ; elle s'atténue et disparaît presque, au moins pour les cellules

fixes conjonctives, les cellules cartilagineuses et osseuses, lorsque le tissu est complètement développé.

Dès lors, si la sécrétion ostéoblastique est établie, le principal argument contre le rôle actif et ostéogénique de ces cellules tombe.

4. Reste enfin la question de la coïncidence des zones ostéogéniques et des dispositifs ostéoblastiques.

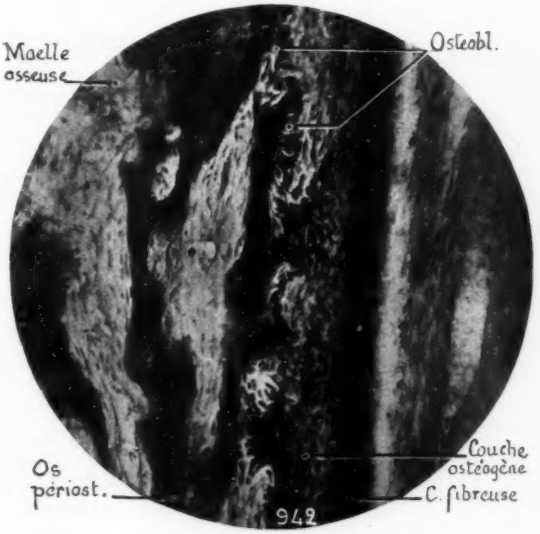

FIG. 11. — Même objet que figure 7, zone 942. (Plus fort grossissement.) Jeunes lames d'os périostique; seule la lame la plus proche du périoste est en croissance, elle est seule pourvue d'une couche continue d'ostéoblastes qui appartiennent à la couche ostéogène du périoste, immédiatement adjacente. Les autres lames osseuses ne s'épaississent pas sensiblement, à l'inverse de celles des figures 17 et 18, car elles occupent la place du futur canal médullaire et, comme telles, sont vouées à une disparition rapide, elles sont dépourvues d'ostéoblastes.

A cet égard, on peut affirmer qu'en matière d'ossification normale, partout où l'on voit des processus de croissance osseuse, on observe à la fois de l'osséine jeune et des ostéoblastes étroitement associés l'un à l'autre. Lorsqu'ils mettent en doute cette coexistence, Leriche et Policard se fondent surtout sur des examens histologiques faits sur des pièces pathologiques où seule l'observation macroscopique ou radiographique faisait supposer l'absence ou la présence d'ostéogénèse.

Nous connaissons d'une part, par expérience, la difficulté de repérer exactement une lésion osseuse expérimentale au bout de quelques semaines, la difficulté d'orienter exactement les pièces histologiques pour qu'elles correspondent à des images radiographiques, les multiples petites causes d'erreur qui mettent sous les yeux de l'observateur un objet autre que celui qui devrait s'y trouver. Nous savons d'autre part que, dans

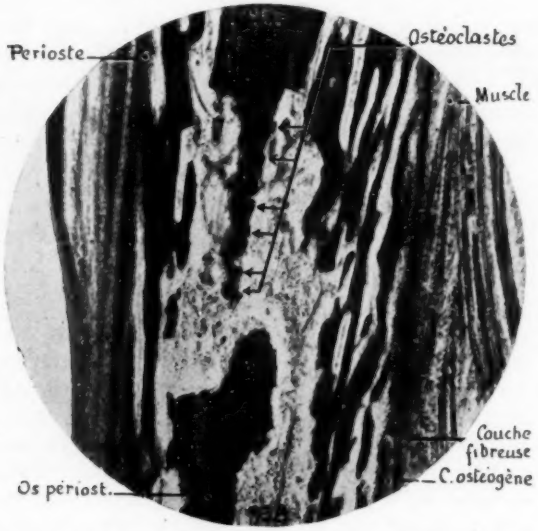

FIG. 12. — Même objet que figure 7, zone 938. *Zone limite entre le tiers supérieur et le tiers moyen de la diaphyse. La coupe intéresse tangentiellement les lames périostiques les plus internes, qui bordent le canal médullaire.* (Gr. 45.)

Absence d'ostéoblastes et présence d'ostéoclastes, dont quelques-uns ont été indiqués. Les ostéoblastes ne sont visibles que dans les travées les plus externes d'os périostique et dans la couche ostéogène du périoste. Le milieu est partout le même, les ostéoblastes coïncident toujours avec la zone d'activité néoformatrice, jamais avec les zones au repos ou en résorption.

les processus d'ostéogénèse normale ou pathologique, les plages d'activité voisinent avec des zones silencieuses ou en résorption. Dans ces conditions, il est possible qu'une zone radiographiquement active paraisse à la coupe dépourvue d'ostéoblastes et inversement. Mais si, par un procédé toujours semblable, on produit des exostoses sur un os quelconque, en examinant celles-ci de deux en deux jours par exemple, on

arrive à constater la permanence des dispositifs ostéoblastiques pendant une assez longue période, puis on assiste à une dégénérescence brusque de grandes plages d'ostéoblastes; cependant, certaines zones sont encore garnies de ces cellules, d'autres ont des ostéoclastes, d'autres enfin sont silencieuses, tout comme dans la maladie de Paget (fig. 19 et 20). L'explication est aisée; dans la première période, l'os de réparation se forme

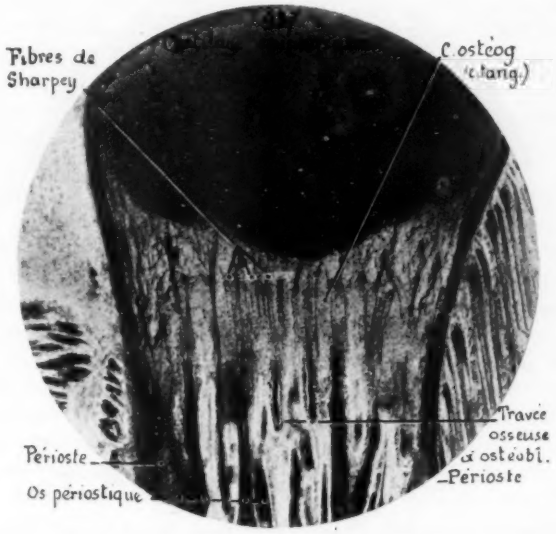

FIG. 13. — Même objet que figure 7, zone 937. *La coupe intéresse tangentiellement et un peu obliquement l'épiphyse tibiale supérieure, et, par conséquent, le périoste du bulbe de la diaphyse.* (Gr. 45.)

La zone cellulaire plus dense à mi-hauteur de la figure correspond à la couche ostéogène du périoste, elle est traversée par de grosses fibres de Sharpey. Au-dessous, certaines fibres osséinisées, et de ce fait épaissies et très visibles, sont entourées d'ostéoblastes en ordre épithélioïde caractéristique.

sans discontinuer et avec une rapidité qui dépasse de beaucoup celle des phénomènes normaux : c'est *l'ossification primaire* de réparation ; puis il y a arrêt lorsque le but est atteint; enfin, les processus de remaniement apparaissent : c'est *l'ossification secondaire* de réparation qui, à l'os primaire désordonné et exubérant, substitue un os ordonné et adapté aux besoins.

A un certain stade du développement de la diaphyse tibiale, l'ébauche

osseuse d'abord cylindrique tend vers la forme triangulaire. On voit alors le processus ostéogénique sous-périosté se limiter à trois bosses de la coupe transversale. Nous savons pourtant que l'os est en croissance, mais nous ne concluons pas que le dépôt d'osséine continue sur les faces en l'absence d'ostéoblastes, car le seul aspect de l'architecture

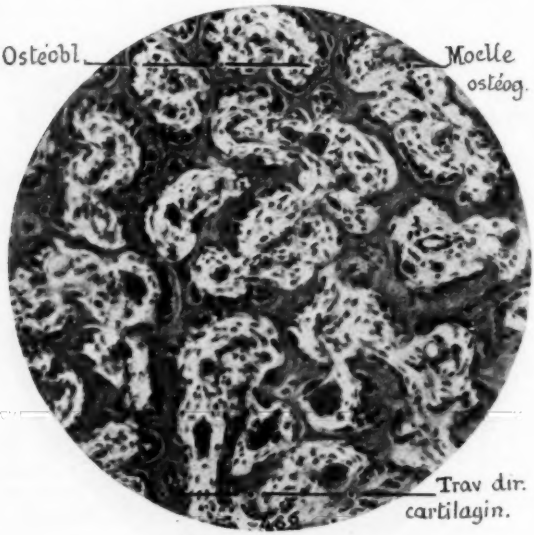

FIG. 14. — *Fémur, fœtus de mouton de 0,17. Coupe transversale immédiatement au-dessous de la ligne d'érosion du cartilage épiphysaire.* Hématoxyline au fer, picro-ponceau. (Gr. moyen.)

Les travées directrices cartilagineuses à contours curvilignes se garnissent progressivement d'ostéoblastes, ceux-ci sont discrets du côté droit de la figure, ils sont plus abondants et en ordre épithélioïde régulier du côté gauche, cette région étant plus éloignée de la ligne d'érosion en raison de l'obliquité de la coupe. Les ostéoblastes apparaissent avant la substance préosseuse.

renseigne sur la raison de la localisation aux angles du processus ostéogénique, là où l'on rencontre encore des ostéoblastes.

L'examen systématique des figures 7 à 13, et 14 à 16, montrera qu'en manière d'ossification normale les ostéoblastes se rencontrent partout où le dépôt d'osséine nouvelle est nécessairement logique pour la croissance de la pièce osseuse, tant dans l'os périostique que dans l'os enchondral, tant dans la coupe transversale que dans les coupes longitudinales.

Les ostéoblastes sont visibles comme des points ou des cellules reconnaissables, suivant le grossissement employé; l'osséine jeune peut être souvent distinguée de l'osséine ancienne au microscope, mal à la microphotographie. Les mêmes ostéoblastes sont bien reconnaissables dans des formations osseuses pathologiques ou expérimentales (fig. 19 et 20, 22, 25 et 26 du second mémoire); il est alors plus aisé de reconnaître les couches d'osséine récemment formées en voie d'augment.

D'après notre expérience personnelle et en accord avec la théorie classique, il n'existe aucune zone active d'ossification vraie sans ostéoblastes, ni à l'état normal ni à l'état pathologique, ni à l'état expérimental, si l'on peut dire.

5. Il n'est peut-être pas inutile de préciser ici quelques points de la doctrine classique sur l'origine et le rôle des ostéoblastes, en regard des fonctions qui leur sont dévolues dans la théorie nouvelle.

On lit dans Policard *(Précis d'histologie physiologique*, 2e édition, 1928) : « La formation de l'os serait (d'après les classiques) sous la dépendance immédiate des ostéoblastes, qui se disposent autour de la substance osseuse en un véritable épithélium quelquefois. Ces ostéoblastes résulteraient de la transformation des cellules conjonctives banales; pour certains auteurs, ils représentent des éléments spécifiques... Pour les uns, les plus nombreux, les ostéoblastes sécrètent l'osséine ; pour d'autres, les sels calcaires. En fait, jamais cette sécrétion, qui devrait être tout à fait caractéristique, n'a pu être suivie d'une façon sûre » (pp. 208 et suivantes).

La théorie classique ainsi formulée reflète des erreurs ou des opinions anciennes un peu simplistes, qui n'ont plus cours actuellement, telles « le véritable épithélium », la « transformation des cellules conjonctives banales », la « sécrétion des sels calcaires ».

Il ne nous est pas possible de souscrire, non plus, aux opinions suivantes : « Les ostéoclastes dérivent manifestement de la fusion ou de l'hypertrophie d'ostéoblastes. C'est même là un fait paradoxal, dans la théorie classique de l'ostéogénèse, que ces cellules, qui seraient normalement sécrétrices de substance osseuse, puissent devenir à d'autres moments destructrices de celle-ci. » (Policard, p. 212.)

« Les ostéoblastes sont donc aussi des éléments ostéolytiques, mais de faible capacité, si bien que leur action n'est pas constatable histologiquement. L'apparition de dispositifs ostéoblastiques exprime en somme des tentatives de réaction des cellules contre la transformation préosseuse qui fige leur milieu. » (Leriche et Policard, p. 41.)

Les raisons de ne pas accepter en bloc ces opinions doivent être exposées.

Histogénèse. — En ce qui concerne l'histogénèse des ostéoblastes, on

admet que ces cellules dérivent non pas des fibroblastes, mais des cellules conjonctives jeunes, type cellules rondes mobiles, qui, émigrées des vaisseaux sous la forme de lymphocytes, différenciées, souvent multipliées sur place, peuvent donner soit des ostéoblastes, soit des ostéoclastes, suivant leur sens d'évolution.

Le retour des ostéoblastes à la forme « fibroblaste » n'est rien moins

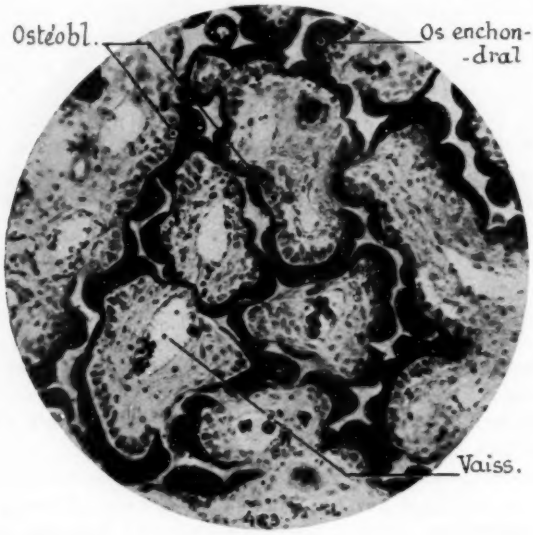

FIG. 15. — Même objet que la figure précédente, *la coupe passe dans la zone dite « ostéoïde »*.

Le nombre des travées directrices cartilagineuses a diminué par chondroclasie, les ostéoblastes forment des dispositifs épithélioïdes caractéristiques; la couche d'osséine est d'épaisseur très notable, les ostéoblastes n'existent pas dans les parties où cette couche est faible ou nulle.

que certain, car nous avons constaté fréquemment la dégénérescence massive de larges zones d'ostéoblastes en des points d'ossification normale ou pathologique (G. Dubreuil et A. Lacoste, 1922), et nous en figurerons à nouveau (fig. 31-2e mémoire). Le phénomène est probablement plus discret dans beaucoup de cas où la croissance osseuse est plus lente, et les dispositifs ostéoblastiques moins exubérants.

Sécrétion. — Les preuves d'activité fonctionnelle de beaucoup d'espèces de cellules mésenchymateuses sont assez précises. Cette activité très forte

durant la croissance, ralentie dans la suite, réapparaît sous l'influence d'un agent modificateur irritant ou inflammatoire. La détermination du produit intra-cellulaire est encore impossible dans la plupart des cas, comme nous l'avons déjà dit; cependant, on peut déceler le glycogène des cellules cartilagineuses et il n'est pas illogique de penser que cette

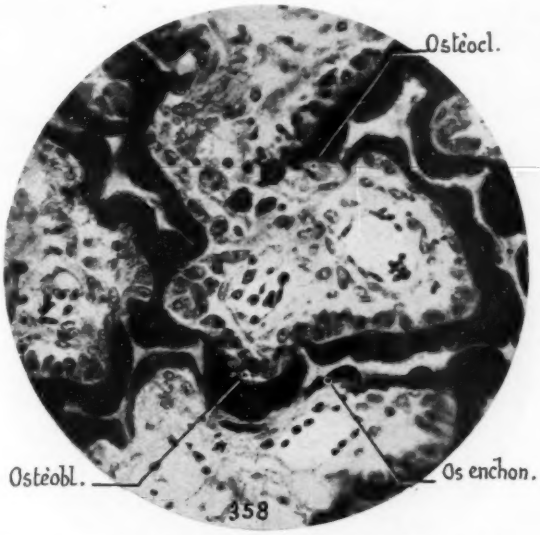

FIG. 16. — Même objet, même région que la figure 15. (Plus fort grossissement.) Dans les zones dépourvues d'ostéoblastes, la couche d'osséine est moins épaisse que dans les zones immédiatement adjacentes pourvues d'ostéoblastes. Le milieu est le même, on ne saurait conclure à un rôle empêchant des ostéoblastes vis-à-vis du dépôt d'osséine, mais bien plutôt à un rôle au moins favorisant. Les ostéoblastes ne ressemblent en rien aux cellules conjonctives fixes du voisinage. Ces deux espèces cellulaires dérivent du même élément, mais sont différenciées dans des sens différents.

substance est spécialement utile à la synthèse de la substance cartilagineuse. Mais nous ne savons pas grand chose sur les préproduits emmagasinés dans les cellules sécrétantes en général. Nous ne voyons pas plus le préproduit sortir des ostéoblastes que nous ne saisissons la sortie des produits d'élaboration des cellules hépatiques, salivaires séreuses, sudoripares; mais la réapparition des signes d'activité dans les cellules conjonctives ou osseuses, toutes les fois qu'on constate un processus d'hyperplasie ou de métaplasie, incite les observateurs à

établir un rapport de cause à effet entre les usines cellulaires et les produits adjacents. C'est pourquoi on dit que les ostéoblastes « sécrètent » l'osséine. Mais l'osséine n'existe pas plus en nature dans les ostéoblastes que le produit définitif n'existe dans les cellules glandulaires. On entend cependant signifier que les matériaux choisis, élaborés par l'ostéoblaste et visibles dans le cytoplasma, sont utilisés dans la formation de l'osséine voisine.

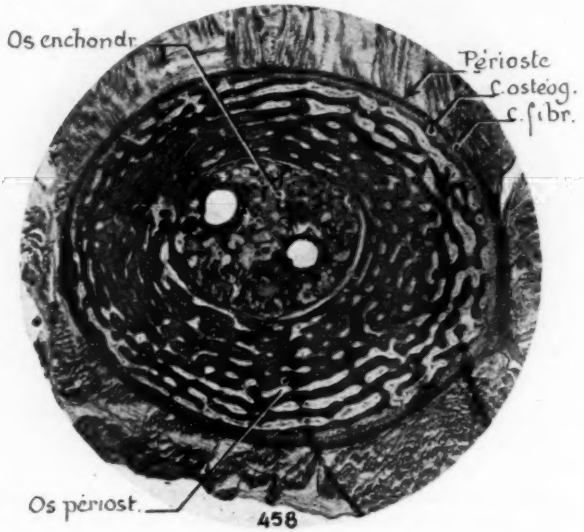

FIG. 17. — *Couche ostéogène et ostéoblastes dans l'ossification normale. Diaphyse fémorale d'un fœtus de mouton de 17 centimètres. Coupe transversale.* Hématéine et éosine. (Gr. très faible.)
Démonstration de la couche ostéogène du périoste durant la période de croissance de l'os.

Crétin (1925), employant des procédés histo-chimiques de détection, déclare : « Les ostéoblastes... contiennent une substance métachromatique qui précipite ou contient des sels de magnésium » (p. 257). « L'ostéoblaste possède un chondriome et de plus recèle des albumines spéciales. Ces albumines sont, quant à leur mode de précipitation, extrêmement voisines de la substance préosseuse » (p. 154). « Si on se rappelle d'une part que la substance fondamentale nouvellement élaborée présente certains caractères des mucines (osséomucoïde d'Ham-

marsten et de Mörner)..., il paraît légitime de supposer que la cellule a élaboré cette substance... La substance fondamentale serait donc, en partie tout au moins, un produit de sécrétion et d'élaboration de la cellule osseuse, donc de l'ancien ostéoblaste » (pp. 160 et 161). C'est bien là au moins le commencement de la preuve histo-chimique qu'on est en droit d'espérer.

Le dépôt d'osséine sur un support figuré préexistant n'est pas spé-

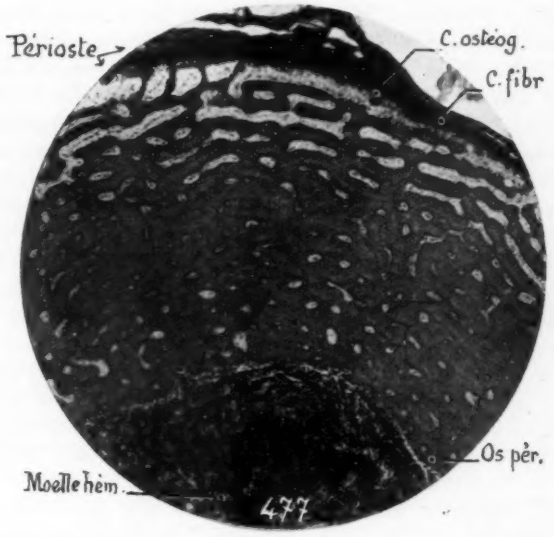

FIG. 18. — *Diaphyse fémorale d'un fœtus de mouton de 45 centimètres. Coupe transversale.* Hématéine et éosine. (Gr. très faible.)
Démonstration de la coupe ostéogène du périoste durant la période de croissance. Comparer avec figure 21 du 2e mémoire, dans laquelle le processus réactionnel exubérant a donné une épaisseur anormale à cette couche.

cialement l'indice d'une polarité cellulaire, mais il est dû probablement à des phénomènes physico-chimiques dont aucune théorie ne saurait actuellement donner d'explication. Il est cependant remarquable de constater que le support ne peut appartenir qu'aux formations figurées des tissus de nature conjonctive; jamais une cellule, une fibre musculaire, un corps étranger ne paraît susceptible de recevoir et fixer la substance osseuse.

Ostéoblastes et ostéoclastes. — Si les ostéoclastes dérivaient des ostéo-

blastes (1), il serait curieux, mais non extraordinaire de voir des cellules dérivant l'une de l'autre, ayant dans leurs deux états successifs des propriétés opposées. Il n'y aurait rien d'absurde, car une différenciation entraîne souvent l'acquisition de propriétés nouvelles. Mais nous ne souscrivons pas à l'opinion déjà ancienne qui fait dériver les ostéoclastes des ostéoblastes. Ces grosses cellules ne sont pas propres au tissu osseux et certains auteurs les font en effet venir des fibroblastes, de cellules réticulo-endothéliales, voire même de cellules sarcomateuses et épithéliomateuses (?) (Phemister). Il nous a toujours paru que ces ostéoclastes sont le produit d'une différenciation de cellules conjonctives jeunes, d'abord mononucléées, puis ils acquièrent progressivement un grand nombre de noyaux, rarement par mitose, peut-être par caryodiérèse directe, probablement aussi par « caryoanabiose » (Guieysse-Pélissier). Ce phénomène est représenté figure 6, et la cellule absorbée ne ressemble pas à un ostéoblaste. Ces ostéoclastes sont bourrés de mitochondries; ils ne sécrètent pas de produits figurés, au contraire des ostéoblastes, mais des substances liquides qui provoquent la lyse localisée des objets sur lesquels la cellule s'applique (os, cartilage, poil, fil de suture, vaseline, etc.). Les ostéclastes sont donc des cellules faiblement mobiles, au moins dans leurs stades jeunes, phagocytaires le cas échéant, destructeurs en surface, en général, et que l'on rencontre normalement dans le squelette, la rate, le foie embryonnaire, partout où il y a de fortes destructions à faire en vue de remaniements profonds, des substances dures à détruire ou des corps étrangers à résorber. La bordure en brosse de leur cytoplasma au contact des surfaces d'érosion (fig. 2) est caractéristique de l'activité de leurs échanges.

Dès lors, l'argument fondé sur l'opposition des propriétés de deux espèces cellulaires dérivant l'une de l'autre, tombe de lui-même et l'on s'explique que des cellules issues d'une forme souche commune aient des propriétés différentes et même opposées.

Ostéoblastes phagocytes. — On ne saurait pas davantage tirer argument, pour soutenir la nullité du rôle des ostéoblastes, du fait qu'ils peuvent phagocyter : « Du reste, les cellules osseuses et les ostéoblastes possèdent des propriétés phagocytaires. » C'est une propriété très générale et qui appartient à toutes les cellules conjonctives et à celles du système réticulo-endothélial, en général. Cette propriété ne s'exerce qu'opportunément à l'égard de corps étrangers ou de cellules dégénérées.

(1) Cette opinion, habituellement attribuée à Kölliker et formulée dans ses anciennes éditions, doit être abandonnée si l'on s'en réfère aux éditions plus récentes : « Es scheint, dass die Ostoklasten nicht, wie Kölliker annimmt, aus Osteoblasten sich bilden... » (*Kölliker's Handbuch der Gewebelehre*, 6e Auflage, von Ebner, III Band, p. 673, 1899.)

Les ostéoblastes et leur fonction ostéolytique supposée. — Faute de considérer l'ostéoblaste comme agent actif de l'ossification, Leriche et Policard en font un agent limitatif de la production osseuse; cela justifie au moins son existence (citation de la page 41). C'est le contre-pied complet de la doctrine classique, puisque les ostéoblastes deviennent « des éléments ostéolytiques » à activité si faible que « leur action ne peut être constatée histologiquement ». Il est évidemment difficile d'exiger la démonstration objective d'un rôle ostéolytique non constatable.

On peut répondre à cela par des faits positifs déjà cités : correspondance des couches d'ostéoblastes avec les couches d'osséine nouvelle (fig. 9, 11, 13, 14, 15, 16 de ce mémoire), absence de substance préosseuse en l'absence d'ostéoblastes (fig. 10, 11, 12), exubérance des dispositifs ostéoblastiques dans les zones de croissance très rapide de l'os de réparation (Leriche et Policard, fig. 9 et 31), atrophie brusque des ostéoblastes dans les zones à croissance arrêtée, parallélisme entre les signes cytologiques d'activité des ostéoblastes, des jeunes cellules osseuses et l'ostéogénèse, disparition de ces signes dans les cellules osseuses, analogie de ces faits avec ceux que l'on constate dans le tissu conjonctif en croissance ou à l'état de complet développement. La maladie de Paget fournit également de multiples images de concordance d'ostéoblastes et de jeunes travées d'osséine (fig. 19 et 20 du 2e mémoire).

L'opinion du chimiste Liesegang (1909, 1924), cité par Leriche et Policard (p. 43) est assez curieuse et reflète bien la vision unilatérale et l'interprétation des faits en fonction des préoccupations spécifiques de l'individu. Pour Liesegang, « la cellule osseuse est un inutile parasite du tissu osseux ». Leriche et Policard souscrivent à cette opinion : « On peut donc aller plus loin et affirmer que la cellule osseuse est nuisible au tissu osseux, puisque, reprenant de l'activité, cette cellule peut amener une rétrogradation de l'os. » S'il est vrai que dans l'os mort, et là seulement, les ostéoplastes paraissent agrandis, et si l'on peut attribuer aux cellules osseuses cette résorption locale qui ne dépasse jamais quelques millièmes de millimètre, il faut cependant penser que c'est au moment de la lyse des cellules, et dans des conditions chimiques exceptionnelles, qu'a lieu cette infime résorption. D'ailleurs, l'organisme considère l'os privé de cellules comme un os mort, comme un corps étranger qu'il expulse, s'il le peut, ou qu'il séquestre soit par une coque fibreuse qui devient kyste, soit par des néoformations osseuses. A cet égard, les expériences de greffe osseuse sont spécialement démonstratives, surtout si on les examine en série.

La pauvreté en cellules de certains tissus osseux est assez curieuse; elle n'a cependant rien d'exceptionnel pour qui connaît la pauvreté cellulaire relative des tendons, des membranes, celle bien plus grande

des ligaments élastiques. Quant à supposer que les cellules subsistantes sont d'inutiles parasites, c'est pure hypothèse d'un chimiste qui n'a pas fait le tour des processus biologiques de l'ostéogénèse et de l'ossification.

Interprétation de quelques figures. — Les trois figures 6, 8 et 31 de Leriche et Policard montrent, à n'en pas douter, des dispositifs ostéoblastiques caractéristiques, plus abondants dans les zones périphériques de l'os néoformé que dans les zones centrales. Or, on lit, dans la légende de la figure 6 : « Pas d'ostéoblastes au niveau des pointes d'accroissement de la substance préosseuse », et ce sont précisément ces pointes qui en sont garnies; ils sont très bien dessinés, faciles à reconnaître et identiques, au grossissement près, à ceux des figures 9 et 31, sous lesquelles on lit : « Dispositifs ostéoblastiques hypertrophiques et, latéralement, phénomènes de limitation coïncidant avec des figures ostéoblastiques du type pseudo-épithélial. » Il y a ou erreur de figure ou erreur d'interprétation. Mais la figure 6 est destinée à montrer l'erreur de la théorie classique sur le rôle des ostéoblastes dans l'ostéogénèse, et les figures 8 et 31 démontrent le rôle empêchant de l'ostéoblaste vis-à-vis de l'ostéogénèse. En réalité, les travées osseuses de ces trois figures sont en pleine croissance, elles comportent toutes des dispositifs épithélioïdes d'ostéoblastes sur les travées d'os jeune, et ces ostéoblastes sont d'autant plus nombreux que les travées sont plus périphériques, c'est-à-dire en zone d'extension; ils sont moins nombreux dans les zones profondes, de simple épaississement.

Ces figures peuvent être comparées à la figure 70 (pl. 9), de Crétin, et aux photographies 9, 10, 14, 15, 16, de ce mémoire, dont le grossissement se rapproche de celui qui a été employé dans les dessins sus-visés.

E. — La couche ostéogène et le rôle du périoste.

L'absence de la couche ostéogène du périoste dans les os adultes a vivement impressionné les chirurgiens et quelques biologistes. Pourtant, Ollier a reconnu lui-même que son existence est contingente, mais le désir instinctif de simplicité, qui anime chacun de nous, voudrait que cette couche existât ou n'existât pas. Elle est facile à voir durant la période de croissance des os et là seulement où les os sont en croissance. Elle disparaît partout où la croissance est arrêtée et n'existe plus dès que l'os est arrivé à son état de complet développement. De plus, elle réapparaît toujours, exubérante, décuplée, là où se forme une exostose et au voisinage des foyers opératoires.

Mais cette couche conjonctive, de structure un peu embryonnaire,

appartient-elle en propre au périoste et pourquoi est-elle nommée « couche ostéogène du périoste » ? On la rattache au périoste parce que, dans l'ossification normale, elle est immédiatement sous-jacente à la couche fibreuse du périoste, qu'elle sépare de l'os jeune; — parce que cette couche ostéogène n'a pas la même structure que le tissu conjonctif sous-jacent qui sépare les lamelles d'os périostique. En dehors de la lamelle osseuse dernière formée, à un moment donné, une nouvelle lame apparaît (fig. 17 et 18), à distance de la première; elle se forme par ébauches discontinues qui se fondent ensuite en bractées, puis en lame presque continue. Cette nouvelle lame n'est pas au contact de la lame sous-jacente, mais au contact de la couche conjonctive cellulaire, à ostéoblastes, qui double intérieurement le périoste et elle s'épaissit presque exclusivement sur sa face périostique. Ce n'est donc pas l'espace conjonctif qui sépare les lames qui fait le nouvel os, mais la couche sous-périostique et, pour cette raison, on a pris l'habitude de la nommer « couche ostéogène du périoste. » Une petite plaie (1) ou un décollement de l'étui fibreux périostique fait réapparaître cette couche, sous forme d'un tissu conjonctif semi-embryonnaire, ébauche d'un tissu de cicatrice conjonctive, mais ce tissu possède presque en propre la faculté de donner naissance à des ostéoblastes et de faire de l'os.

On ne saurait dire que « c'est l'os qui fait de l'os », car la substance osseuse peut apparaître en l'absence de tout os préexistant, en l'absence de toute zone calcifiée voisine. Il n'en est pas moins vrai que tout tissu conjonctif sous-périostique ou intra-osseux possède, en puissance, la faculté de faire de l'os beaucoup plus facilement que des tissus conjonctifs quelconques.

(1) On peut trouver, dans les anciennes expériences de du Hamel du Monceau, des raisons de rattacher la propriété ostéogénique de surface *au périoste et non à l'os.* Pour apprécier la croissance longitudinale de l'os, du Hamel employait comme repères des trous de poinçon. Lorsqu'il les recherchait après allongement de la diaphyse osseuse, il trouvait (à leur place, croyait-il) de petites exostoses; celles-ci étaient plus écartées les unes des autres que les trous correspondants. Il concluait à un allongement interstitiel en longueur de la pièce osseuse, en quoi il se trompait. Les repères d'argent ou d'ivoire de Flourens et d'Ollier ont démontré l'erreur de du Hamel. Mais l'écartement des exostoses par rapport aux trous de poinçon est intéressant par son mécanisme. Pendant que les trous se comblent sans s'écarter, le périoste fixé aux épiphyses par ses parties extrêmes, aux insertions musculaires et aux capsules articulaires, s'allonge dans toutes ses parties, les points lésés s'écartant l'un de l'autre avant que le processus de cicatrisation conjonctive ne soit terminé et avant que la néoformation osseuse exubérante ne soit apparue. Là où se trouvent les zones altérées du périoste, au moment où elles sont redevenues capables d'ostéogénie, là commence sur l'os sous-jacent l'exostose due à l'activité propre du périoste; à ce moment, la couche ostéogène exubérante fournit un os momentanément exubérant. L'os a réparé sa propre lésion; mais c'est le périoste qui a fait les exostoses. (Voir, à ce sujet, LACOSTE : *Thèse de Sciences*, dans laquelle figure le schéma explicatif établi par G. Dubreuil, pour l'explication de l'erreur de du Hamel.)

En effet, il est infiniment plus aisé de réussir des néoformations osseuses en ensemençant des raclages de copeaux osseux sous-périostés, qu'en utilisant des raclages d'os en profondeur, car les copeaux sous-périostés emportent avec eux, peu ou prou, un peu de la couche conjonctive fertile, dite ostéogène, du périoste. Au contraire, l'étui fibreux du périoste simplement décollé ne donne pas d'os; la zone de décollement a intéressé, en la lésant profondément, cette mince zone capable de reproduire une zone ostéogène. Il est tout de même certain que, lorsque les copeaux osseux restent liés au périoste, la régénération osseuse se fait plus aisément. C'est, en effet, le meilleur moyen de conserver à peu près intacte la couche conjonctive sous-périostique capable de régénérer la couche ostéogène (1).

Il est à noter que le support pour le dépôt d'osséine est l'os ancien et non pas ces fibrilles conjonctives (dont l'importance est telle que Spuller, von Korff, etc., en font un élément « essentiel » du début de l'ostéogénèse).

Leriche et Policard, pour mettre en doute le rôle ostéogénétique du périoste, invoquent le fait suivant : « Il y a des régions où il n'y a absolument pas de périoste, les fibres musculaires s'insérant directement sur l'os : ainsi la ligne âpre du fémur. On a d'ailleurs un peu méconnu ce détail anatomique qui, par lui seul, était de nature à faire suspecter la fonction ostéogénétique du périoste. » (P. 102.) Grave objection, si elle est exacte. Mais nous ne pensons pas qu'on puisse invoquer cette nouvelle objection, parce que :

1° Le périoste est continu au niveau de la ligne âpre de l'embryon;

(1) Crétin dit (1925) : « Elles (les esquilles) ont conservé à la surface des cellules de la couche profonde du périoste. Ces cellules semblent insérées sur le fragment diaphysaire; aussi comprend-on pourquoi Ollier a jadis, preuves en main, tant insisté sur la nécessité de « buriner le périoste » (Farabeuf), pour arracher à l'os sacrifié ce qu'il appelle la couche ostéogène. » (P. 211.) Il dit ailleurs, après une fracture : « Le périoste est nettement scindé en une couche épaisse comprenant presque toute l'épaisseur du périoste et une couche mince (un, deux ou trois rangs au plus de cellules) adhérente à l'os. Cette dernière couche, à l'encontre de la première, a proliféré... Sur sa face interne, le périoste... donne naissance à l'os nouveau dont les cellules formatives se continuent sans démarcation avec les cellules du périoste. » On a souvent vu ces faits, depuis les travaux anciens sur les fractures (Virchow, Chauvel et Paulet, Cornil et Ranvier, Ollier, etc...). L'un de nous a observé des faits analogues (G. Dubreuil, 1912).

On doit aussi se souvenir que la façon de faire une lésion n'est pas indifférente et que le résultat n'est pas le même lorsqu'on coupe nettement une fibre nerveuse (dégénérescence wallérienne) ou lorsqu'on l'arrache (dégénérescence wallérienne et rétrograde). Il doit en être de même pour la couche ostéogène, et la rugination profonde sous-périostée a pour but et pour résultat de conserver une couche périostique plus conjonctive que fibreuse, qui réagit comme un tissu conjonctif banal d'abord, ostéogénique ensuite, et non pas comme un tissu fibreux, dont les facultés réparatrices sont à peu près nulles.

dans la figure 17, la ligne est marquée par l'insertion fibreuse située sur la droite de la figure, dans le secteur de III à IV heures.

2° Les fibres musculaires ne s'insèrent pas sur les os, mais le tissu conjonctif, qui les unit et les sépare dans le muscle, se renforce pour insérer « le muscle » et non les fibres, sur le périoste ou l'os.

3° *L'anatomie enseigne que les adducteurs qui s'insèrent sur la ligne âpre, s'insèrent tous par des tendons plats ou des fibres aponévrotiques tendineuses,* souvent disposées en arcades pour le passage des vaisseaux perforants. Jamais, même pour des anatomistes, les fibres musculaires des adducteurs ne viennent au contact du périoste, à plus forte raison elles restent éloignées de l'os (consulter à cet égard tous les traités d'anatomie [1]).

4° La ligne âpre est la zone la plus fibreuse du fémur, car c'est presque la seule insertion osseuse longitudinale de toutes les cloisons fibreuses de la cuisse.

Donc l'argument de la ligne âpre ne saurait être invoqué pour justifier l'absence locale du périoste, car c'est justement l'endroit où ce périoste est très fortement renforcé par des fibres de Sharpey. Si l'os est rugueux à cet endroit, c'est que ces fibres très nombreuses et presque perpendiculaires troublent quelque peu le processus de dépôt de la substance osseuse en lames concentriques que l'on observe ailleurs si régulier.

Lorsque de forts tendons s'insèrent sur un os en croissance, leurs fibres serrées entrent dans la constitution de la couche fibreuse du périoste qui en est renforcée. Lorsqu'elles traversent la couche ostéogène (fig. 13), la lame tendineuse éparpille ses fibres qui pénètrent l'os non pas suivant une ligne, mais suivant une large surface, laissant à la couche ostéogène de larges espaces entre les fibres.

On lit encore : « Si le périoste possède vraiment la faculté de faire de l'os, un fragment de périoste complètement détaché et transplanté en un point quelconque de l'économie doit être capable de donner de l'os. » (P. 114.) Si l'on fait le même raisonnement et les mêmes expériences avec de la moelle ostéogène, avec la moelle hématogène, avec l'épithélium séminal, on aura des résultats décevants quant à la production d'os, de cellules sanguines et de cellules séminales. La critique des expériences réussies d'Ollier qui suit cette citation est judicieuse; il est possible qu'il ait entraîné quelques parcelles osseuses en décollant son périoste, il est possible aussi qu'il n'en ait pas emporté, nous n'en savons rien. Mais nous savons, qu'expérimentateur sagace et obstiné, il a réussi là où beaucoup d'autres ont échoué et qu'il n'a raisonné que sur des faits bien observés.

(1) TESTUT : *Traité d'Anatomie,* 8e édition, par LATARGET, t, I, pp. 1131, 1132, et POIRIER et CHARPY, t. II, pp. 226 et 227.

Enfin, nous ne saurions souscrire à l'opinion du périoste fibreux, des fibres musculaires limitant l'ostéogénèse (p. 120). Lorsque les travées osseuses sous-périostiques ou intra-musculaires sont en croissance, la gangue conjonctive jeune dans laquelle elles se forment repousse l'étui fibreux du périoste ou les faisceaux musculaires. Lorsque l'extension s'arrête, l'étui fibreux n'est pas envahi, il suit passivement les mouvements d'extension ou de retrait de l'os voisin. Nous ne connaissons que très peu de facteurs qui favorisent l'extension de l'os, l'exercice musculaire en est un pour les ostéomes; nous ignorons aussi les facteurs d'arrêt, car, dans l'os médullaire comme dans l'os périostique, le processus de néoformation s'arrête à un moment donné et il n'y a pas trace de tissu fibreux dans la moelle osseuse pour limiter l'extension de l'os de réaction. Dans les fractures comminutives, le cal s'arrête sans intervention propre du périoste détruit ou morcelé.

On peut donc conclure, en ce qui concerne le périoste :

1° La couche ostéogène existe partout où elle est nécessaire ; elle disparaît quand la fonction ostéogénique n'est plus utile; elle réapparaît sous la moindre incitation traumatique, irritative ou inflammatoire.

2° Le périoste existe partout et son absence a été supposée. Cette supposition, utilisée comme argument en faveur de la doctrine nouvelle, est formellement contredite par les faits.

3° Les transplantations périostiques ne doivent pas être plus faciles à réussir que les transplantations d'autres organes; on ne peut tirer argument en aucun sens de leur réussite ou de leur échec; on ne saurait exiger que le périoste transplanté fasse de l'os à tout coup.

4° La couche fibreuse du périoste est une membrane passive, au même titre qu'un tendon ou une aponévrose, son rôle limitatif de l'ostéogène est probablement nul, car l'arrêt de l'os de néoformation se produit parfaitement en l'absence de cette couche.

F. — La surcharge calcique locale et son importance.

Les détections histo-chimiques des métaux comme celles de Crétin pour l'os, ouvrent des horizons et les histologistes souhaitent d'approfondir par ce moyen la physiologie cellulaire et tissulaire qui amorcerait un progrès vers la connaissance intime des phénomènes biologiques. Mais, en pareille matière, la prudence est la règle et les observations doivent être vérifiées dans des territoires variés, les faits doivent se reproduire systématiquement tant à l'état normal que dans les cas pathologiques avant de les tenir pour acquis.

Nul doute qu'il existe une surcharge calcique dans un foyer de frac-

ture ou une zone d'attrition osseuse, Crétin l'a prouvé et en parlait encore récemment (1931); à ce point de vue, Policard et Heitz-Boyer ont raison de parler de « surcharge calcique locale ». L'ostéolyse partielle des zones osseuses traumatisées, la résorption par les ostéoclastes libèrent du calcium et du phosphore qui sont repris par les tissus voisins (Crétin). Le calcium réapparaît, notamment dans les foyers de fracture, *assez tardivement* (vingt-six au quarantième jour, Crétin). Ce qui, pour Leriche et Policard, fait supposer une surcharge calcique locale et ce qui fait du même coup du périoste un milieu ossifiable, c'est que « le retour du périoste adulte à l'état embryonnaire coïncide avec une hyperémie des couches superficielles de l'os, et celle-ci détermine une résorption que traduit l'agrandissement des canaux de Hawers »... La résorption libère des matériaux phospho-calcaires et crée une surcharge calcique locale, *élément essentiel* de l'ostéogénèse.

Il serait difficile de démontrer la présence de cet élément essentiel dans l'ostéogénèse normale sous-périostique, si ce n'est lors du modelage de l'os. En dehors de cette période, les jeunes couches osseuses sous-périostiques fixent des sels calcaires en les soustrayant au milieu ambiant, et il n'y a pas lieu de soupçonner l'existence d'une surcharge ou d'une déficience calcique locale en des points ni hyperémiés, ni en état de résorption et assez bien irrigués pour rétablir incessamment le taux normal. Si ce qui paraît nécessaire à l'état pathologique ne l'est pas, toutes choses égales d'ailleurs, à l'état normal, étant donné que les processus sont entièrement superposables et ne diffèrent que par leur intensité ou leur rapidité, c'est que ce qui paraît nécesaire ne l'est pas. La première chose à faire est donc de démontrer cette surcharge calcique locale partout où apparaît la substance préosseuse; jusque-là, on ne peut invoquer son existence hypothétique comme « élément essentiel » en faveur ou à l'encontre de telle théorie.

Crétin pense avoir décelé le calcium dans les ostéoblastes et les jeunes cellules osseuses; mais il s'agit de teneurs en sels de chaux de l'ordre de celles qui existent dans la plupart des tissus, ici un peu plus élevée, là un peu plus faible.

Nous estimons donc que la surcharge calcique locale est un phénomène contingent surajouté lorsqu'il existe, propre surtout à certaines plaies osseuses, sans action sur l'activité propre des ostéoblastes et la production d'osséine, car ce dernier phénomène fondamental existe sans surcharge calcique démontrable.

Dès lors, la nécessité des copeaux osseux conservés adhérents au périoste, demandée et considérée comme nécessaire par Ollier, n'a pas pour but de fournir, par lyse de ces copeaux, un calcium inutile, mais comme il a été dit, de ménager la couche profonde du périoste.

G. — La mutation calcique locale.

Enfin, dans la calcification de la substance préosseuse, Leriche et Policard ne voient « que des mutations calciques locales, des fixations physico-chimiques dans lesquelles l'ostéoblaste n'a rien à voir. C'est dans les tissus à l'état de repos ou sénescents que se dépose le calcaire, c'est un phénomène banal, et c'est parce que les cellules anciennes fibroblastiques deviennent ostéoblastes, diminuent d'activité, dégénèrent et meurent, comme le montrent les vacuoles et les granulations basophiles, que la calcification a lieu. Et, *a fortiori*, ne peut-on admettre, comme on l'a prétendu, que l'intervention des ostéoblastes spécifiques transformerait un dépôt cristallin de sels de chaux, simple calcification, en dépôt colloïde qui donnerait alors de l'os vrai ? En réalité, il n'y a là que des différences de degré et non de nature ».

Ici, nous sommes d'accord, sauf en ce qui concerne la cause première du dépôt calcique, c'est-à-dire la dégénérescence des ostéoblastes. L'osséine se calcifie en milieu ostéogénique très actif et en présence de nombreux ostéoblastes qui ont les caractères de cellules spécialement actives et bien vivantes. Crétin a bien étudié ces phénomènes physico-chimiques de l'ossification; il définit les rôles successifs et contraires et la fixation sur les mucino-protéines, du potassium, du calcium, du magnésium, enfin du silicium, dans la formation du cal des fractures, et s'il complète notablement les notions classiques, il ne les modifie pas, en ce qui concerne le rôle des ostéoblastes. D'ailleurs, la dégénérescence des ostéoblastes ne s'observe que tardivement et tout à fait à la fin des phénomènes de réparation, et il y a longtemps que l'osséine est calcifiée dans la très grande majorité des points.

L'ostéoblaste n'est pas une cellule dégénérée, comme le pensent Leriche et Policard; mais les ostéoblastes non utilisés comme cellules osseuses, en surnombre et inutiles à la fin d'un processus ostéogénique arrêté, dégénèrent et la fixation des sels calcaires n'en est ni accélérée, ni ralentie. Lorsque la cellule osseuse a rétréci l'ostéoplaste qui la renferme, son activité n'a plus de raison d'être, ou plutôt elle n'a pas besoin d'être aussi effective, et les signes cytologiques de cette activité diminuent sans disparaître tout à fait. Rappelons une fois encore que le même phénomène de mise au repos de la cellule se produit dans les cellules conjonctives et cartilagineuses comme dans la cellule osseuse; lorsqu'arrive la fin de la période de croissance, la démonstration se fait par des observations supravitales aussi bien que par des examens après fixation des tissus.

Travail du Service neurologique de la Faculté de Médecine de Bucarest (Médecin Chef : D. Paulian)

TUMEUR GLOMIQUE SOUS-UNGUÉALE SUIVIE D'HÉMIHYPERTHERMIE ET GUÉRISON COMPLÈTE APRÈS L'ABLATION CHIRURGICALE

par

D. PAULIAN, STEFAN-POPESCU et D. MARINESCO-SLATINA

Nous rapportons l'observation clinique et l'examen histologique d'un cas de tumeur glomique sous-unguéale :

Il s'agit d'une malade, Mme Marie B..., âgée de trente-deux ans, souffrant depuis longtemps de douleurs et de sensations de brûlure au membre supérieur droit, qui irradiaient dans toute la moitié droite de la face. Elle ressentait en même temps une sensation de chaleur dans les mêmes territoires, ainsi qu'une hypersudation.

Nous trouvâmes, en l'examinant, *une tache violacée sous l'ongle du médius droit*. Une légère pression à cet endroit déclenche une sensation pénible et douloureuse qui remonte et se distribue dans toute la moitié droite du corps, y compris la face.

Nous prîmes la température locale et nous trouvâmes :

1.	Sur la face dorsale de la main droite	33°8
2.	— — — gauche	32
3.	— palmaire — droite	34°5
4.	— — — gauche	34
5.	— antérieure de l'avant-bras droit	33
6.	— — — — gauche	31

Par conséquent, la température était augmentée d'un à deux degrés dans la moitié droite du corps.

L'un de nous enleva la tumeur en sacrifiant l'ongle et extirpa une tumeur encapsulée des dimensions d'un pois, mesurant, en sections transversales, 6 mm. × 4 mm.

L'examen histopathologique, après inclusion de la pièce en paraffine et section à la congélation, — coloration trichronique Masson, hématéine-éosine, — Van Gieson, Bielschowski, Spielmeyer, a décelé :

« Aspect d'ivoire, nuancé parfois d'un reflet rose pâle. On remarque de nombreux cordons et lobules de formes et dimensions variées, très variables et constitués par des cellules polygonales, les unes globuleuses avec cytoplasme légèrement acidophile et même d'un noyau sphérique très bien coloré et nucléolé. Ces cordons cellulaires, avec caractère épithélioïde, sont séparés entre eux par des bandes de tissu conjonctif fibreux, pauvre en fibroblastes, mais œdémateux et renfermant des cellules épithélioïdes isolées ou groupées dans des amas ou des chaînes. Ces éléments cellulaires libres sont arrondis avec

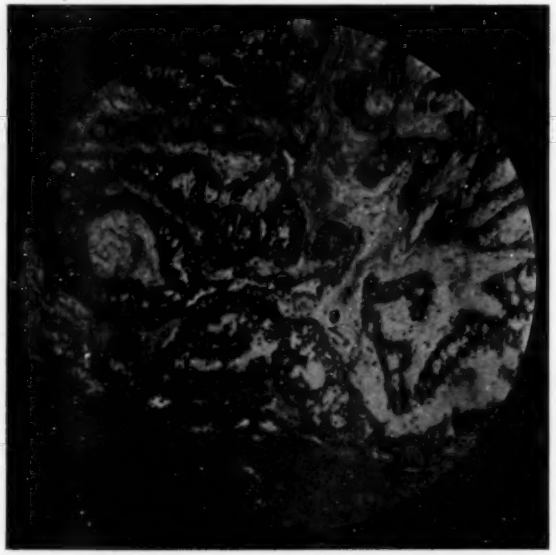

FIG. 1. — *Tumeur glomique, aspect général* (col. Hématoxiline-Eosine).

cytoplasme homogène, faiblement acidophile, munis des prolongements caractéristiques et avec un noyau rond et très bien coloré. Entre les cordons cellulaires mentionnés ci-dessus, l'on trouve en abondance, vers la périphérie de la tumeur, de nombreux vaisseaux à parois bien distinctes, la plupart des dimensions des capillaires, d'autres plus grands, avec leur lumen irrégulier et bourré d'hématies. Les parois des vaisseaux sont constituées par des cellules endothéliales aplaties ou cubiques entourées d'une lame collagène.

En dehors de cette lame collagène, l'on trouve des fibres musculaires lisses à noyaux ovoïdes, disposées plutôt transversalement, pauvres en myofibrilles et entourées par des cellules polyédriques épithélioïdes (signalées ci-dessus).

Il y a des endroits où l'on peut suivre leurs connexions (entre les cellules épithélioïdes et musculaires, — formes de transition).

La plupart des vaisseaux sont constitués par une couche de cellules endothéliales aplaties et entourées par des cellules épithélioïdes rangées sur plusieurs rangs et séparées des autres vaisseaux par des cellules analogues et par des bandes de tissu conjonctif fibro-hyalin ou œdémateux.

Les cellules épithélioïdes sont entourées d'un fin réseau collagène, et celles qui sont à la périphérie des cordons et en contact avec le tissu conjonctif fibreux sont munies des prolongements caractéristiques et des noyaux allongés (similaires aux noyaux schwaniens).

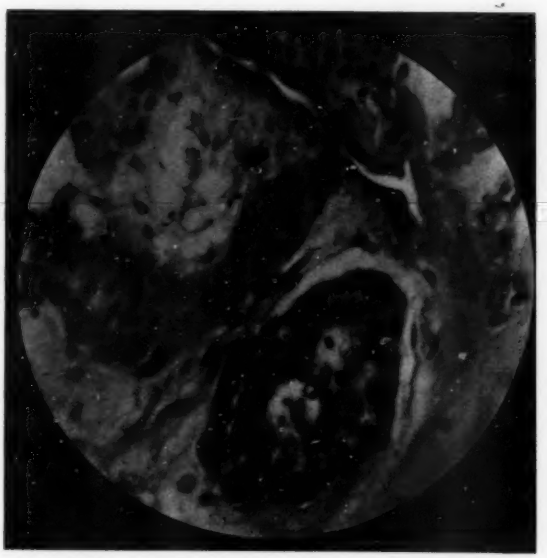

FIG. 2. — *Tumeur glomique* (col. Hématoxiline-Eosine).
Vaisseaux avec cellules épithélioïdes et cellules musculaires lisses. Cordons cellulaires épithélioïdes. Prolongements cellulaires fibrilles amyéliniques (d'après Masson).

Dans le tissu conjonctif qui sépare les cordons formés par les cellules épithélioïdes, on remarque aussi, sur quelques-unes des préparations, — en dehors des cellules épithélioïdes libres avec leurs prolongements protoplasmiques (fibres amyéliniques ?), — quelques rares fibres nerveuses reconnaissables à leur aspect spongieux.

Dans le tissu conjonctif fibreux de la capsule et du derme, on trouve des vaisseaux glomiques avec leurs parois formées par des cellules épithélioïdes caractéristiques. Sur quelques-unes des préparations, il existe aussi des fibres nerveuses dans le tissu conjonctif.

En consultant la littérature médicale, nous avons trouvé un cas presque pareil cité dans l'intéressant ouvrage de M. Masson (1). Il s'agit d'un cas publié par M. Barré (2) :

Une fillette de treize ans, qui laissa tomber le couvercle de son pupitre sur l'ongle de son médius gauche ; à la suite, des douleurs très vives, tache bleue, qui disparurent dans quelques jours pour réapparaître quelques semaines après sur le côté cubital et radial du radius ; ensuite, au poignet,

Fig. 3. — *Tumeur glomique* (col. Hématoxiline-Eosine).
Tissu conjonctif œdémateux. Vaisseaux glomiques. Vaisseaux capillaires.

à l'avant-bras, à l'annulaire, à toute la main. Les douleurs augmentaient par moments, se généralisaient à l'épaule, à la moitié correspondante du thorax, à la hanche. Certains mouvements et la pression sur la phalangette déclanchaient les accès.

L'état dura cinq ans, la main gauche et l'avant-bras étaient légèrement atrophiés, *la température locale était plus élevée qu'à droite et le tégument plus coloré...* Après l'opération, la guérison fut complète et définitive.

(1) *Le glomus neuro-myo-artériel des régions tactiles et ses tumeurs chirurgicales*, n° 8, mai-juin 1924.

(2) « Troubles sympathiques étendus et violents du membre supérieur par tumeur de la dernière phalange du médius. » (*Congrès hémologique de Strasbourg*, avril 1920.)

Le glomus digital, par son appareil neuro-musculaire propre, contrôle et modifie la circulation artérielle, capillaire et la pression interstitielle, et par l'intermède des organes sensitifs en liaison (corpuscules de Wagner-Meissner et le sympathique artériel), il reçoit de ces derniers des incitations nécessaires pour régler la motricité, la pression et la température.

Cette formation serait un corpuscule de Ruffini, particulièrement volu-

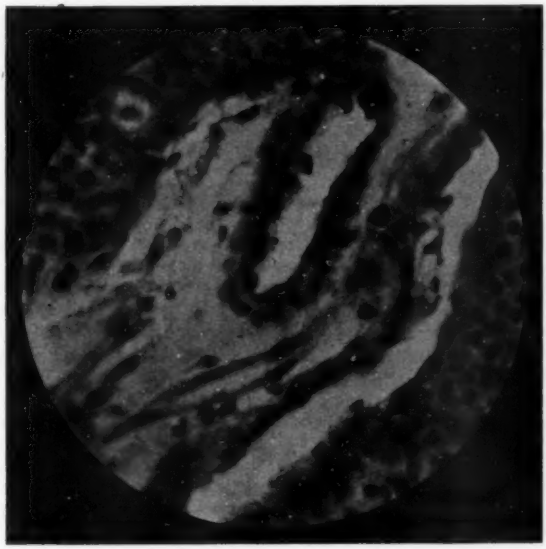

FIG. 4. — *Vaisseaux glomiques* avec cellules endothéliales et une seule rangée de cellules épithélioïdes.

mineux et différencié, au niveau d'une portion artérielle de l'anastomose artério-veineuse. Chaque vaisseau serait entouré d'un réseau nerveux, en liaison avec les expansions sympathiques et celles du sympathique artériel. Ce système aurait comme rôle physiologique de régler la pression sanguine locale, de maintenir constante la pression des capillaires, la température des extrémités et probablement qu'il intervient même dans la sensibilité tactile.

En ce qui concerne les tumeurs glomiques, ceux-ci sont, — d'après Masson, — des hyperplasies du glome neuro-myo-artériel. Elles ont une

localisation pareille et se trouvent de prédilection dans les territoires tactiles, très rarement ailleurs. Les troubles cliniques qu'elles produisent sont caractéristiques (1), ce qui nous permet d'en faire une entité morbide particulière.

BIBLIOGRAPHIE

BARRÉ et MASSON : « Etude anatomo-pathologique des tumeurs cutanées sous-unguéales douloureuses. » (*Bull. Soc. française de Dermatologie*, juillet 1921.)

BARRÉ : « Symptomatologie de la périphérie des membres. » (*Paris médical*, 7 octobre 1922.)

ID. : *Revue neurologique*, n° 9, 1929.

BROCA : *Traité de Chirurgie Duplay et Reclus, Tubercules sous-cutanés douloureux*, MDCCCXCVII.

COURTOIS-SUFFIT : « Les tumeurs dans leurs rapports avec les traumatismes. » (*Gazette des Hôpitaux*, t. XCII, n° 53, 1920.)

IANICHEWSKI et LEBEL : « Une variété de névralgie. La sympatalgie due à une tumeur glomique. » (*Presse médicale*, n° 8, 28 janvier 1928.)

MARTIN (JOSEPH) et DECHAUME : *Annales d'Anat. path.*, t. II, n° 3, 1925.

MASSON (P.) : « Le glomus neuro-myo-artériel des régions tactiles et ses tumeurs. » (*Lyon chirurgical*, mai et juin 1924.)

MASSON et GÉRY : « Les tumeurs glomiques sous-cutanées en dehors des doigts. » (*Ann. d'Anat. path.*, t. IV, n° 2, 1927.)

ASSEN (PRODANOFF) : « Sur la localisation des tumeurs glomiques. » (*Ann. d'Anat. path.*, t. IV, n° 2, 1927.)

STEFĂNESCU (T. EUGENIA) : *Contribuţiuni la studiul tumorilor glomice, Teză* (Tipar Oltenia), Bucureşti, 1929.

(1) Névralgies, troubles circulatoires et trophiques.

Travail de la Clinique de Chirurgie infantile
de l'Université de Bordeaux

STÉNOSE DUODÉNALE PAR MALFORMATION DU PÉDICULE HÉPATIQUE

par

H.-L. ROCHER, G. ROUDIL et J. COURRIADES

Un nourrisson de dix jours entre à l'hôpital pour vomissements bilieux apparus depuis la naissance et survenant quotidiennement à la suite et en dehors des tétées. Les selles, très peu abondantes, sont constituées surtout par du mucus.

L'examen ne montre rien d'anormal, en particulier pas de tension intermittente de l'épigastre.

A l'examen radioscopique, après ingestion de bouillie barytée, on aperçoit un estomac dilaté, suivi d'un bulbe duodénal très volumineux. Les contractions péristaltiques sont impuissantes à faire progresser la bouillie au delà de ce mégaduodénum. La radiographie fixe ces images et montre que le bulbe duodénal, augmenté de volume, ayant la forme d'une grosse amande, se termine brusquement au niveau de son extrémité distale. La deuxième et troisième portion du duodénum ne sont pas injectées.

Cinq heures après ce premier examen, on retrouve le même aspect radiographique ; la bouillie n'est pas passée dans la deuxième portion du duodénum. On porte le diagnostic de sténose sous-watérienne. Une intervention est décidée.

Sous anesthésie générale chloro-éther, laparatomie médiane sus-ombilicale. Estomac très dilaté. Sur la face antérieure de la première portion du duodénum, un cordon bleuâtre, tendu, écrase l'intestin et limite un mégaduodénum correspondant à la partie injectée vue à la radiographie.

Libération des adhérences de la deuxième portion du duodénum. En raison du mauvais état général de l'enfant et de la longueur de l'intervention, la gastro-entérostomie est remise au lendemain. Elle est faite sous anesthésie locale et en situation postérieure. L'enfant meurt dix-huit heures après.

L'autopsie nous a montré l'existence d'un défaut d'accolement de certains mésos avec des anomalies vasculaires très importantes qui ont conditionné les phénomènes cliniques.

Annales d'anatomie pathologique, t. x, n° 3, mars 1933.

I. Défaut d'accolement des mésos. — Il intéresse d'abord tout le duodénum qui est mobile, relié simplement au péritoine postérieur : ensuite, le gros intestin situé en arrière du grêle et sur la gauche, le côlon ascendant et l'angle colique droit ne sont pas accolés au péritoine pariétal postérieur.

Fig. 1. — *Vue antérieure.*

Le foie est relevé pour montrer le pédicule hépatique. La vésicule biliaire est située légèrement à droite. Le cholédoque *(Ch.)* a été érigné, on le voit passer derrière la veine porte *(V P)* que l'on voit nettement sur la face antérieure du duodénum.

L'artère hépatique *(A H)*, située d'abord sur le flanc droit de la veine porte, passe ensuite en avant, formant avec le cholédoque une boucle enserrant la veine porte.

La masse grêle est située en avant des côlons.

II. ANOMALIES VASCULAIRES. — Elles portent sur l'artère coronaire stomachique l'artère hépatique et la veine porte.

a) *L'artère coronaire stomachique* envoie au hile du foie une artère qui chemine dans l'épaisseur de l'épiploon gastro-hépatique et qui va vasculariser le

FIG. 2. — *Vue postérieure.*
On voit l'artère hépatique *(A H)* naissant de la mésentérique supérieure.

lobe gauche du foie. Cette artère peut être considérée comme une artère hépatique supérieure.

b) *L'artère hépatique*, née d'un tronc commun avec la mésentérique supérieure (fig. 2), se dirige vers le hile du foie en passant derrière le pancréas et le duodénum. Arrivée dans le petit épiploon, elle longe la face postérieure de la

veine porte ; près du hile, elle contourne la face droite de la veine, puis passe sur la face antérieure (fig. 1 et 3). Elle reprend ensuite dans le hile sa place

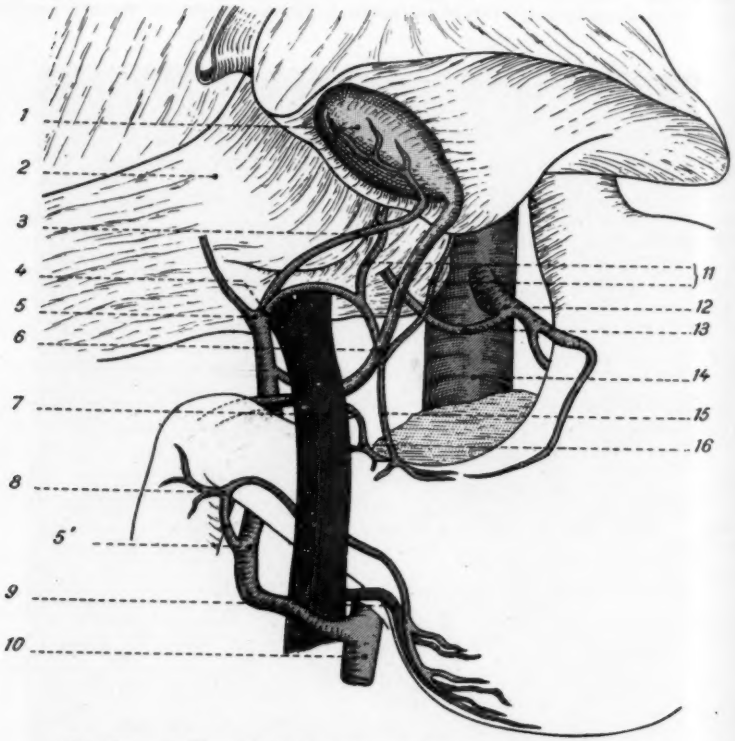

FIG. 3. — *Schéma destiné à montrer la constitution détaillée du pédicule hépatique et les anomalies vasculaires.*

1. Vésicule biliaire.
2. Foie.
3. Artère cystique.
4. Artère hépatique, branche gauche.
5. Artère hépatique, branche droite.
5'. Artère hépatique.
6. Canal cholédoque et cystique.
7. Veine porte.
8. Artère gastro-duodénale.
9. Veine gastro-duodénale.
10. Artère mésentérique supérieure.
11. Artères hilaires.
12. Tronc des artères coronaires.
13. Artère hépatique supérieure.
14. Aorte.
15. Artère pylorique principale.
16. Artère pylorique accessoire.

normale, en avant de la veine, et là elle se divise en deux branches terminales droite et gauche, cette dernière donnant naissance à l'artère pylorique.

c) *La veine porte* croise la face antérieure du duodénum. Née de l'union de la

grande mésaraïque et du tronc commun de la splénique et de la petite mésaraïque, elle se dirige obliquement de bas en haut et de dehors en dedans, pour se terminer au hile du foie. Ses rapports sont tout à fait anormaux, non seulement avec la masse intestinale, mais aussi avec les éléments constitutifs du pédicule hépatique.

Etudions ses différents rapports.

1° *Avec la masse intestinale et ses annexes.* — La veine porte passe en avant de la tête du pancréas, peu visible sur les photos, car il était déchiré. Elle croise ensuite, perpendiculairement à sa direction, la première portion du duodénum, créant à ce niveau une sténose par compression, aboutissant au mégaduodénum en amont. C'est elle qui constituait le cordon bleuâtre aperçu à la première intervention sur la face antérieure du duodénum. L'ensemble de ces anomalies constitue une pince vasculaire dont la branche antérieure est constituée par la veine porte, et la branche postérieure par l'artère hépatique. Dans cette pince sont inclus le duodénum et le cholédoque.

2° *Avec les éléments du pédicule hépatique.* — Ceux-ci présentent une inversion complète dans leur situation (fig. 3).

La veine porte constitue le centre du pédicule ; l'artère hépatique est située sur sa face postéro-latérale droite, puis sur sa face antérieure. Le cholédoque, situé sur le côté interne, longe d'abord le bord gauche de la veine porte ; passe en arrière d'elle, au niveau du duodénum, pour aller se jeter dans la deuxième portion de celui-ci. Ainsi, l'artère hépatique et le cholédoque constituent un anneau dans lequel passe la veine porte (dans la figure 1, nous avons érigné à dessein l'artère hépatique et le cholédoque pour mieux montrer cette disposition) (voir aussi fig. 3).

EXPLICATIONS DE CES DIFFÉRENTES ANOMALIES

1° Anomalie intestinale. — Farabeuf (*Progrès médical*, 1885) relate une observation à peu près analogue à la nôtre; il y avait non seulement persistance du méso-duodénum, mais aussi du mésentère commun, avec absence de torsion de l'anse ombilicale. Le gros intestin se trouvait au-dessous et en arrière de la masse grêle, appendu aux deux mésentériques. L'artère hépatique naissait d'un tronc commun hépatico-mésentérique et passait en arrière du duodénum. Mais *la veine était située à sa place normale.*

Rogie (*Bulletin de la Société anatomo-clinique de Lille*, 1891) rapporte un cas personnel et 20 observations de défaut d'accolement des mésos.

Les conclusions de Farabeuf et de Rogie sont les suivantes :

Le défaut d'accolement des mésos est le plus souvent la conséquence d'une absence ou d'un arrêt de torsion de l'anse ombilicale. C'est ce que nous avons constaté dans notre cas : il y a eu arrêt de torsion de l'anse ombilicale à 90°, entraînant comme conséquence la situation du gros intestin au-dessous et à gauche de la masse grêle, et de ce seul

fait, l'absence d'accolement de ces mésos. C'est, nous semble-t-il, l'hypothèse la plus plausible, puisqu'elle est conforme aux recherches de Farabeuf.

2° Anomalies vasculaires. — a) *Coronaire stomachique donnant une hépatique.* — Cette disposition se rencontre assez fréquemment chez le fœtus et tend à disparaître avec l'âge.

Leriche et Villemin (*Société de Biologie*, 1906), dans leurs recherches sur ce sujet, ont abouti aux constatations suivantes : la branche hépatique de la coronaire stomachique existe 61 fois sur 100 chez le fœtus, et seulement 20 sur 100 chez l'adulte. L'artère naît, dans ces cas, un peu avant le sommet de la courbe de la coronaire et se dirige immédiatement en haut et à droite, dans la partie supérieure du petit épiploon, pour aller aborder le sillon gauche du foie, le suivre jusqu'au hile et

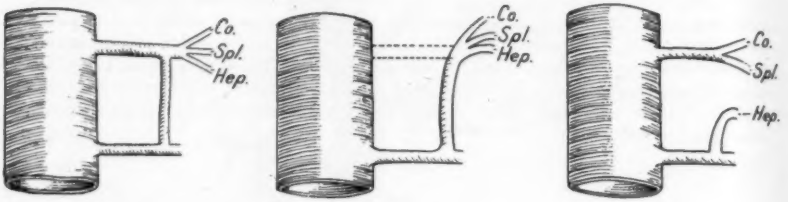

Schémas *A*, *B*, *C*.

s'y terminer, soit isolément, soit en s'anastomosant avec la branche gauche de l'artère hépatique.

b) *Artère hépatique naissant de la mésentérique supérieure.* — Rio Branco, dans sa thèse (Paris, 1911), donne, entre autres choses, la description suivante qui s'adapte bien à notre cas : « L'hépatique peut naître à une distance variable sur la mésentérique supérieure, à 2 ou 3 centimètres de son origine; sa longueur et son calibre sont identiques à ceux d'une hépatique normale et elle présente la ramescence collatérale et terminale d'une hépatique normale. Elle est rétro-pancréatique, mais aussi rétro-portale, puis croise la veine porte pour passer sur sa face antérieure et occuper sa place normale dans le hile du foie. »

Tandler a expliqué par l'embryologie cette malformation.

Il existe en effet une disposition embryonnaire primitive et constante, dans laquelle le tronc cœliaque est réuni à la mésentérique supérieure par une anastomose importante jetée à la façon d'un canal d'union entre les deux gros vaisseaux. Normalement, ce canal anastomotique disparaît

totalement, parfois il persiste et donne le canal cœliaco-mésentérique (schéma A).

Dans d'autres cas, ce canal prend un développement anormal, tandis que la racine du tronc cœliaque s'atrophie, puis disparaît; ainsi se constitue le tronc cœliaco-mésentérique (schéma B).

Dès lors, on peut admettre que le canal d'union cœliaco-mésentérique n'acquiert pas une importance suffisante pour dériver le tronc cœliaco-mésentérique en totalité, c'est-à-dire ces trois branches essentielles. Il en résulte différentes combinaisons, parmi lesquelles nous pouvons citer la suivante : l'hépatique naissant de la mésentérique supérieure, tandis

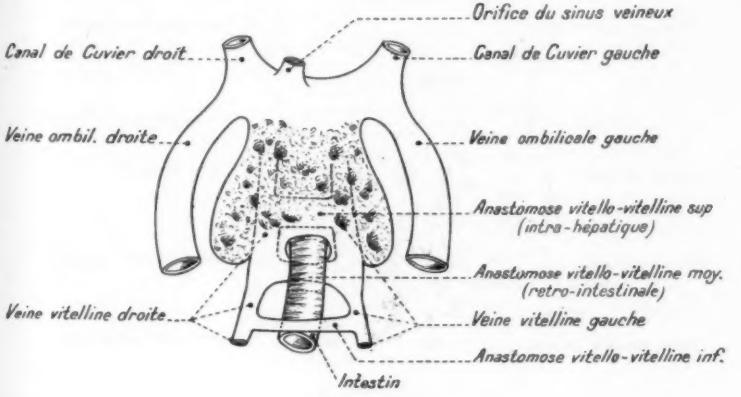

SCHÉMA D.

que la coronaire stomachique et la splénique naissent du tronc cœliaque (schéma C). C'est ce dernier type qui correspond à la malformation que nous avons observée.

c) *Veine porte anormalement située.* — Nous n'avons pas trouvé, dans la littérature anatomique et dans les ouvrages de Sappey, Cruvelhier et Poirier, un cas analogue au nôtre.

Nous croyons avoir trouvé sa raison d'être dans une mauvaise orientation des processus atrophiques qui se font sur les anastomoses vitello-vitellines au cours du développement de la veine porte. Ces anastomoses sont au nombre de 3 (schéma D) :

1° Une intra-hépatique ou anastomose vitello-vitelline supérieure passant en avant de l'intestin.

2° Une extra-hépatique rétro-intestinale, ou anastomose vitello-vitelline moyenne qui siège à la face inférieure du septum transversum.

3° Une dernière située sur la face antérieure du canal vitellin, anastomose vitello-vitelline inférieure.

L'ensemble constitue ainsi, autour du tube intestinal, un « 8 » de chiffre dont la barre transversale (anastomose vitello-vitelline moyenne) serait située en arrière de l'intestin.

Ultérieurement se produisent des processus atrophiques qui font disparaître : 1° la veine vitelline gauche, entre l'anastomose vitello-vitelline moyenne et son entrée dans le foie;

2° La veine vitelline droite, entre les anastomoses vitello-vitellines inférieures et moyennes. Ainsi se trouve constituée la veine porte pas-

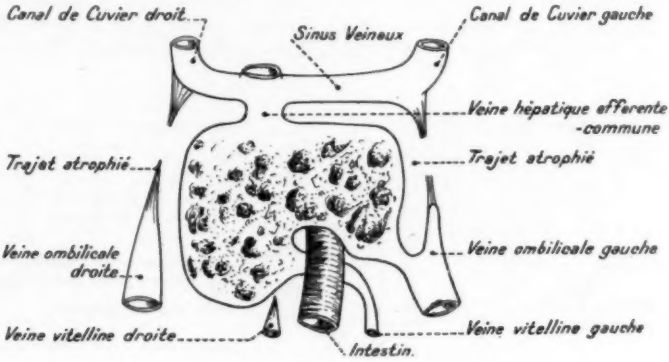

Schéma E.

sant en arrière du tube intestinal (schéma E). Ultérieurement, la rotation de l'estomac et de l'anse ombilicale fait de cette portion du tube intestinal la première portion du duodénum, ce qui aboutit, dès lors, à ce que nous constatons chez l'adulte.

C'est une anomalie dans les processus atrophiques des voies veineuses hépatiques de l'embryon, qui nous paraît devoir conditionner la malformation que nous avons constatée.

On peut penser chez ce bébé, à la persistance de la veine vitelline gauche. La veine vitelline droite s'atrophiant entre l'anastomose vitello-vitelline inférieure et moyenne, le sang passe par l'anastomose vitello-vitelline inférieure située devant l'intestin et va directement au foie, par suite de la persistance de la veine vitelline gauche dans toute son étendue. Les autres vaisseaux disparaissent, et, en particulier, la veine vitelline droite, dans toute la portion située au-dessus de l'anastomose

vitello-vitelline inférieure. L'anastomose vitello-vitelline moyenne disparaissant également, nous trouvons réalisée l'anomalie que nous avons constatée, c'est-à-dire le passage de la veine porte en avant de l'intestin.

Une autre hypothèse est celle de l'existence de 2 anastomoses vitello-vitellines situées *en avant de l'intestin*, représentant l'une et l'autre l'anastomose vitello-vitelline supérieure d'une part, et vitello-vitelline moyenne d'autre part.

Le processus atrophique se produisant, par ailleurs, comme chez un sujet normal, nous retrouvons notre malformation.

C'est, nous semble-t-il, la première hypothèse qui est la plus logique pour expliquer cette anomalie extraordinaire du pédicule hépatique.

Travail du Laboratoire d'Histologie
de la Faculté de Médecine de Bucarest

A PROPOS D'UNE TUMEUR CÉRÉBRALE DÉVELOPPÉE DANS LES PAROIS DES GAINES DE VIRCHOW-ROBIN

par

I. NICOLESCO, E. CRĂCIUN, I. BAZGAN et T. HORNET

Nous allons exposer brièvement l'observation clinique d'un cas publié ailleurs par l'un de nous, avec Hornet.

Il s'agit d'une hémiplégie gauche, produite par une tumeur de la substance blanche du cerveau, située partiellement dans le territoire profond de l'artère cérébrale antérieure droite.

Le malade, âgé de soixante-six ans, présenta une monoplégie crurale gauche ayant débuté un mois avant l'hospitalisation. Le sujet avait raconté que, deux jours après cette monoplégie, le membre supérieur gauche fut aussi atteint de paralysie.

Au moment de l'internement, le malade présentait une importante hémiplégie gauche, avec atteinte prépondérante du membre inférieur. La musculature faciale n'était pas intéressée; réflectivité ostéo-tendineuse exagérée à gauche, phénomène de Babinski, contracture du membre inférieur, syncinésie globale et de coordination.

La marche et la station debout étaient impossibles. Les phénomènes d'automatisme médullaire très importants à gauche. Pas de troubles de la sensibilité objective.

Il n'y avait pas d'apraxie du côté gauche. Les sphincters étaient continents. Cet homme avait des mains énormes.

L'examen anatomique montra l'existence d'une tumeur au niveau de la substance blanche de l'hémisphère cérébral droit.

Macroscopiquement, elle ressemblait grossièrement à un foyer de

ramollissement, mais sa topographie et son contour qui envahissait dans d'autres territoires vasculaires, permettait d'éviter cette interprétation.

En réalité, l'examen histologique montra la nature néoplasique de la

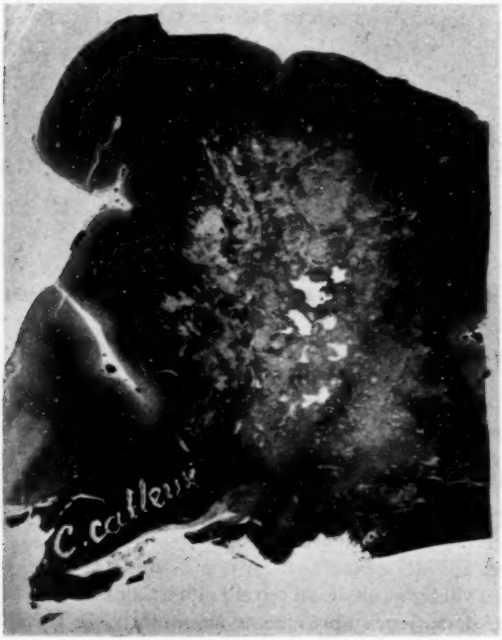

FIG. 1. — *Aspect de la tumeur d'après une préparation myélinique* (au Kultschitzky-Pal). *Vue d'ensemble.*

Le plan de section passe par le pôle antérieur des noyaux gris centraux. La tumeur occupe une partie de la substance blanche du pôle antérieur de l'hémisphère cérébral droit. La périphérie de la tumeur a un siège strictement sous-cortical. A ce niveau, on voit des plages amyéliniques arrondies, de topographie périvasculaire. Au fur et à mesure qu'on approche du centre de la tumeur, on constate que les îlots néoplasiques périvasculaires deviennent confluents, augmentant ainsi l'étendue des plages avec désintégration myélinique. Vers le centre de la tumeur, les régions complètement amyéliniques correspondent fréquemment aux champs de nécrose.

lésion. Il s'agissait d'une tumeur, qui frappait dès le premier abord, par un aspect pseudo-périthéliomateux. Cette tumeur semblait s'être développée notamment dans les parois externes des gaines de Virchow-

Robin et intéressait l'ensemble du complexe anatomique de la barrière ecto-mésodermique.

D'ailleurs, un examen plus subtil indique qu'il ne s'agit pas uniquement d'une topographie périvasculaire des éléments néoplasiques.

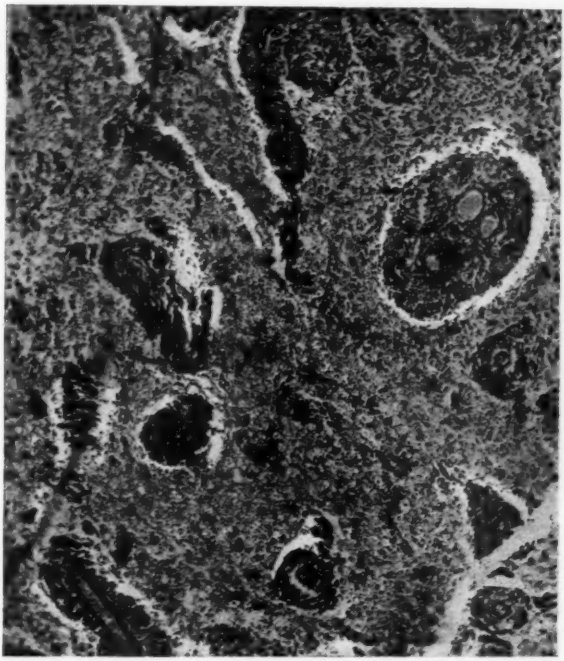

FIG. 2. — *Aspect pseudo-périthéliomateux de la tumeur.*

Les manchons néoplasiques périvasculaires siègent au niveau de la paroi externe des gaines de Virchow-Robin, en infiltrant les formations de la barrière ecto-mésodermique. Par endroits, aspect pseudo-palissadique. Hyperplasie du tissu conjonctif des parois vasculaires (d'après une coupe au Van Gieson).

En effet, il y a dans ce cas une tumeur dont les éléments néoplasiques envahissent les interstices de la substance blanche cérébrale, tout en conservant cette topographie périvasculaire prédominante.

La plus grande partie de la tumeur était située dans la substance blanche irriguée par l'artère cérébrale antérieure. Elle interrompait

principalement les fibres motrices du versant frontal du lobule paracentral et une partie des fibres calleuses. Mais la tumeur envahissait en dehors, dans le territoire profond de l'artère sylvienne et intéressait aussi les fibres pyramidales, qui desservent la motricité du tronc et du

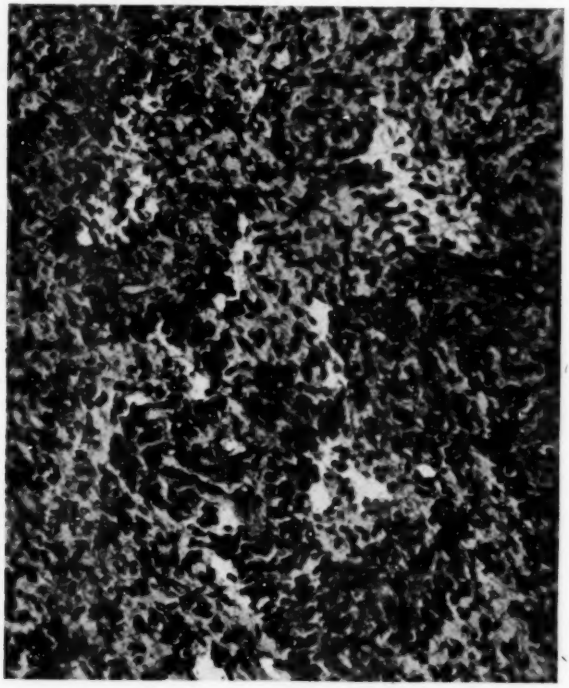

FIG. 3. — *Aspect d'ensemble de la tumeur.*

A côté de l'infiltration périvasculaire à cellules néoplasiques, on trouve des plages cellulaires tumorales interstitielles de la substance blanche cérébrale. A remarquer, avant tout, les cordons formés par l'agglomération des cellules névrogliques tumorales en pleine substance blanche (hématoxyline Ehrlich, éosine).

membre supérieur gauche. En arrière, la tumeur s'étendait aussi dans la région antérieure et dorsale du territoire de la cérébrale postérieure.

Au niveau de l'hémisphère gauche, il y avait quelques petites lacunes dans le putamen.

⁂

Histologiquement, ce qui est caractéristique dans ce cas, ce sont les nombreux manchons d'infiltration néoplasique périvasculaires. Tous les vaisseaux présentent une considérable agglomération des grands

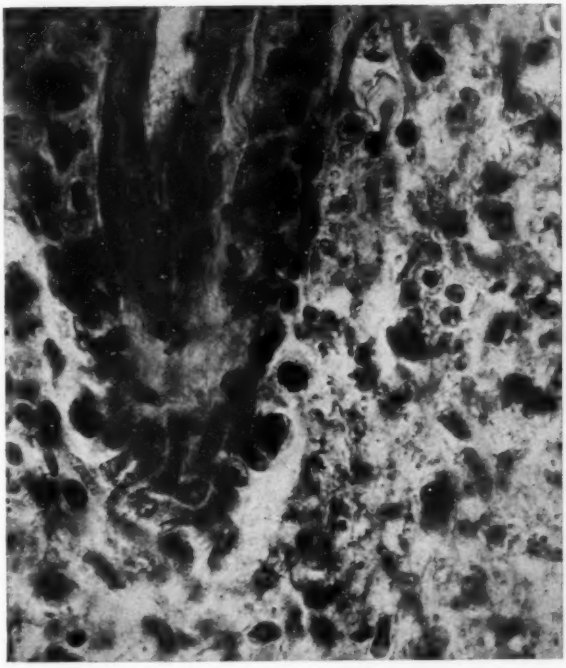

FIG. 4. — *Vaisseau sectionné en biseau.*

On voit l'espace de Virchow-Robin, qui clive la paroi interne de la gaine de la paroi externe. Au niveau de la paroi externe de la gaine de Virchow-Robin, on remarque les cellules néoplasiques et les noyaux appartenant aux éléments de constitution de la barrière ecto-mésodermique. Les noyaux ont une chromatine pulvérulente, avec des nucléoles. A la périphérie des manchons d'infiltration périvasculaire, on rencontre des mitoses. Restes nucléaires et produits de désintégration myélinique.

éléments néoplasiques situés dans la paroi extérieure de la gaine de Virchow-Robin, entre les éléments anatomiques de la barrière ecto-mésodermique.

Les cellules néoplasiques sont infiltrées parmi les pieds névrogliques périvasculaires hypertrophiés. Les cellules présentent fréquemment un aspect épithélioïde par pression réciproque, formant une couronne continue, constituée par une ou plusieurs rangées complètes.

Les mitoses sont apparentes habituellement au niveau de la péri-

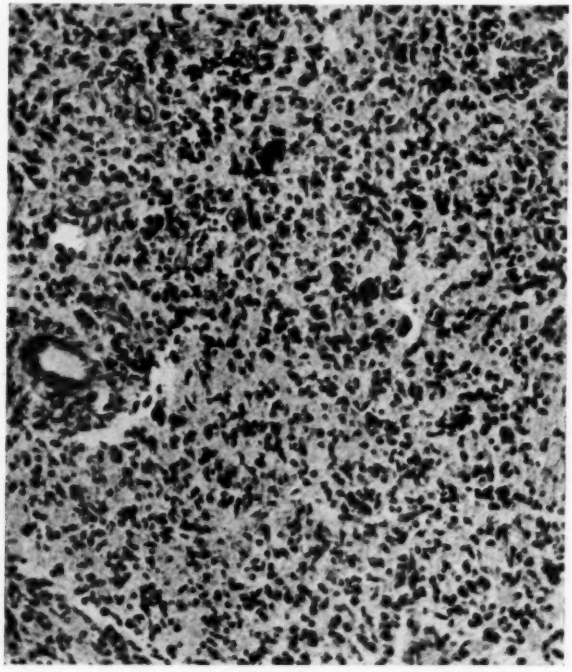

FIG. 5. — *Aspect de la substance blanche cérébrale* (au Van Gieson).
Parmi les éléments néoplasiques, on rencontre des formations plasmodiales, faciles à déceler grâce à leur grande taille.

phérie de ces manchons périvasculaires. Le cytoplasme des cellules néoplasiques est homogène ou très finement granuleux, sans inclusions. Parmi les éléments néoplasiques, on rencontre de nombreux corps granuleux, qui manifestent par endroits la tendance de former une couronne continue à l'intérieur même de la gaine de Virchow-Robin.

A ces niveaux, les cellules néoplasiques restent en contour, en pleine

paroi externe de la gaine. Il est frappant qu'autour des vaisseaux à manchons néoplasiques, il y a un espace clair, bordé en dehors par le mur néoplasique : c'est l'espace même de Virchow-Robin, qui semble bien être distendu par des liquides accumulés à la suite d'une stase, qui entraîne la perturbation de la circulation périvasculaire. Il est vraisem-

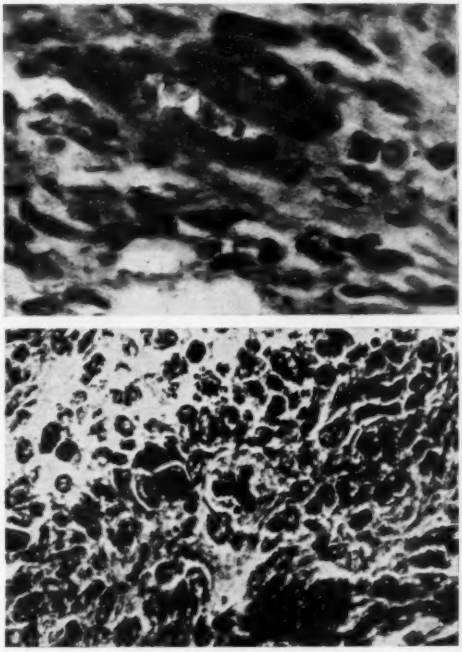

FIG. 6. — *Tumeur de la substance blanche cérébrale. Mitoses.* A remarquer une figure de karyokinèse atypique.

blable que la présence des manchons infiltratifs périvasculaires empêche considérablement la circulation dans les gaines périvasculaires.

Les imprégnations argentiques et les méthodes électives pour le tissu conjonctif montrent des parois vasculaires épaissies, avec modifications importantes de leurs éléments de constitution; assez souvent, on voit des images qui permettent de supposer que les éléments des parois vasculaires sont dissociés par le liquide de stase.

La lumière vasculaire est habituellement perméable ; par endroits,

les sections des vaisseaux montrent un aspect pseudo-glomérulaire ; à ce niveau, les vaisseaux apparaissent noyés dans une masse épaisse de tissu collagène.

FIG. 7. — *Manchons néoplasiques périvasculaires.*
(Microphotographie d'une préparation myélinique [au Kultschitzky-Pal].)
A leur niveau, la myéline a été désintégrée. Dans le reste du champ microscopique, raréfaction et altération des fibres myéliniques ; foyer nécrotique.

Dans la partie centrale de la tumeur, il y a confluence des nodules néoplasiques ; les préparations myéliniques montrent, dans ces endroits, des plages nécrotiques; les fibres myéliniques sont disparues à ce niveau, et le champ microscopique apparaît généralement sans structure histologique reconnaissable.

Au voisinage de ces foyers de nécrose, on rencontre des vaisseaux à lumen obstrué et de nombreux corps granuleux.

Il est intéressant de rappeler que les cellules néoplasiques des manchons périvasculaires s'entassent parfois, constituant une pseudo-palissade de cellules vaguement polygonales. Parmi les cellules néoplasiques, on constate une infiltration des éléments à noyau lymphocitoïde.

Il y a des endroits, dans le champ de la tumeur, où la substance cérébrale voisine ne semble manifester nulle réaction devant l'invasion néoplasique interstitielle. A ce niveau, on peut rencontrer des fibres myéliniques plus ou moins altérées, des corps granuleux et des cellules névrogliques monstrueuses. Les préparations argentiques électives montrent des altérations axonales.

Mais il faut dire tout de suite que cet aspect n'est pas partout le même. En effet, il y a des endroits où les cellules néoplasiques de la périphérie du manchon périvasculaire se continuent avec des plages néoplasiques interstitielles, au niveau desquelles on rencontre de nombreuses mitoses et des formes plasmodiales géantes, dont les noyaux possèdent le caractère glial.

Ainsi donc, il s'agit d'une néoplasie interstitielle sous-corticale à topographie prépondérante périvasculaire.

Le centre de la néoplasie est formé de cellules denses, agglomérées, ovoïdes ou fusiformes, rarement polygonales. Habituellement, leur territoire cytoplasmique n'est pas nettement individualisé. Le noyau est presque toujours fusiforme ou piriforme, avec une chromatine pulvérulente également répartie, avec des nucléoles.

On rencontre de nombreuses mitoses, assez souvent atypiques, comme distribution des chromosomes et colorabilité. Par endroits, les noyaux sont très agglomérés, formant des amas ou des cordons recourbés. Parmi les éléments néoplasiques, on observe — nous l'avons déjà vu — de nombreux corps granuleux sudanophiles.

Parfois, les cellules néoplasiques sont étoilées, avec un cytoplasme abondant; ce sont des éléments qui appartiennent au type astrocytaire. Enfin, nous rappelons l'existence des formes plasmodiales géantes.

A la périphérie de la tumeur, les éléments néoplasiques sont clairsemés parmi les éléments normaux de la substance nerveuse. Ces éléments pathologiques sont reconnaissables par leurs caractères morphologiques et par les atypies ci-dessus mentionnées. La névroglie fibrillaire apparaît densifiée à ces niveaux.

Ainsi donc, les caractères histologiques de cette néoplasie, tels qu'ils sont décelables sur les colorations habituelles ou spéciales, montrent qu'il s'agit dans ce cas d'une néoplasie avec un type cellulaire autochtone de la substance blanche. La présence des noyaux polymorphes, fréquem-

ment en mitose ou groupés en masses, de même que l'existence de types cellulaires névrogliques, montre que cette tumeur est une néoplasie développée notamment aux dépens du tissu glial. Les caractères histologiques s'accordent avec l'évolution, dénotant que cette néoplasie constitue un type d'une grande malignité.

Somme toute, cette tumeur est à classer parmi *les glioblastomes*, dont elle constitue un type particulier.

La particularité dominante de ce cas est, avant tout, son aspect pseudo-périthéliomateux.

ANALYSES

OS. — CARTILAGES. — ARTICULATIONS

I. — Lésions inflammatoires et traumatiques.

KLINGE (F.) et GRZIMECK (N.). — L'image histopathologique du rhumatisme articulaire aigu. VI. Le rhumatisme articulaire chronique et les « stigmates rhumatismaux ». (Das Gewebsbild des fieberhaften Rheumatismus. VI. Der chron. Gelenkrheumatismus [Infektarthritis, Polyarthritis lenta] und über « rheumatische Stigmata »). — *Virch. Arch.*, 284, n° 2, 1932, p. 646.

Klinge a montré, dans des communications précédentes, que l'image clinique si frappante et bien délimitée du rhumatisme articulaire aigu n'est que le reflet d'une maladie de plus grande envergure, qu'un mode de manifestation d'une affection du tissu conjonctif pris dans le sens le plus large. L'arthrite rhumatismale n'est que la complication de la maladie générale.

Les auteurs distinguent 3 types dans cette affection :

1° Type classique polyarthritique ;

2° Type viscéral, dans lequel les organes sont plus particulièrement frappés (cœur, aorte, séreuses);

3° Type périphérique, dans lequel les muscles, tendons et articulations sont spécialement atteints.

Ils décrivent, dans ce volumineux mémoire, 13 cas d'anciennes lésions rhumatismales cardiaques accompagnées d'arthrites plus ou moins chroniques, et ils donnent les images différentielles entre arthrites rhumatismales aiguës et chroniques. Alors que dans les cas aigus, c'est le conjonctif de la musculature, des tendons et du tissu para-articulaire qui est électivement frappé, les lésions du rhumatisme chronique frappent surtout la synoviale avec gros infiltrats cellulaires, petits ulcères, presque sans granulomes rhumatismaux caractéristiques. Ces derniers ne font toutefois jamais défaut, il suffit de les rechercher sur des coupes sériées. On retrouve de même, dans tous ces cas, de petites cicatrices fibreuses périvasculaires dans le myocarde et dans le tissu para-articulaire. Ce cont là les *stigmates rhumatismaux*.

Le rhumatisme articulaire chronique est la conséquence directe du rhumatisme articulaire aigu; la synovite chronique, la polyarthrite chronique lente, sont l'expression d'un état immunobiologique qui est à la limite de l'hyperergie qui mène à l'anergie (septicémie); il est le résultat de l'épuisement des mécanismes de défense de l'organisme. Klinge admet que la polyarthrite chronique représente une phase du processus

rhumatismal dans laquelle l'infection se traduit déjà d'une façon septique par suite de modifications des phénomènes immunobiologiques ; il ne se produirait pas encore de septicémie, parce que l'état réactionnel est transformé encore et conditionne la localisation à certains organes ou tissus.

Les auteurs insistent encore sur l'importance d'un foyer infectieux; ils montrent aussi que les mêmes réactions tissulaires sont l'expression de processus souvent très différents et qu'inversement un seul et unique processus toxique peut avoir des expressions histologiques variables selon l'état d' « ergie » de l'organisme.

FR. ROULET.

GRZIMEK (N.). — L'image tissulaire du rhumatisme articulaire aigu. VII. Au sujet de la fréquence de la coïncidence de l'arthrite déformante et de l'endocardite chronique. (Ueber die Häufigkeit des Zusammentreffens von Arthritis deformans und chronischer Endocarditis). — *Virch. Arch.*, 286, n° 2, 1932, p. 286.

L'auteur constate, dans un matériel de 520 cas, la coïncidence d'arthrite déformante et de lésions endocarditiques anciennes ou subaiguës dans 42,8 % des cas; seuls 17,9 % des cas d'endocardite ne présentaient aucune altération articulaire. En se reportant à une communication antérieure avec F. Klinge et aux expériences de cet auteur, Grzimek estime que l'arthrite déformante appartient au syndrome, au cercle du rhumatisme articulaire aigu, dans le sens d'une réaction d'ordre infectieux toxico-allergique (Klinge).

FR. ROULET.

SCHOSNIG (F.). — L'image tissulaire du rhumatisme articulaire aigu. VIII. L'état des fibres collagènes dans le rhumatisme et d'autres inflammations. (Das Verhalten der Fasern des kollagenen Bindegewebes bei Rheumatismus und anderen Entzündungen). — *Virch. Arch.*, 286, n° 2, 1932, p. 291.

Etude histologique comparée des altérations du collagène au cours des modifications histologiques rhumatismales et d'autres inflammations. Comme l'a déjà montré Klinge, il ne s'agit pas de nécroses au centre des nodules rhumatismaux où l'on rencontre une tuméfaction dite « fibrinoïde », mais d'une altération de la substance collagène qui conduit à la dissociation des fibrilles ; celles-ci se colorent alors en noir après imprégnation argentique. Il est fort exceptionnel que l'on trouve, comme dans la gomme syphilitique ou le tubercule, une nécrose véritable.

FR. ROULET.

KOEPPEN (S.). — L'image tissulaire du rhumatisme articulaire aigu. IX. Le nerf grand sciatique au cours du rhumatisme. (Der Nervus ischiadicus beim Rheumatismus). — *Virch. Arch.*, 286, n° 2, 1932, p. 303.

On trouve, dans un certain nombre de cas de rhumatisme articulaire aigu floride (cas de Klinge), des modifications assez constantes du nerf sciatique : tuméfactions des tuniques vasculaires avec ou sans infiltrats lymphocytaires, riches infiltrats à cellules inflammatoires dans l'adventice des vaisseaux du nerf. Dans la sciatique chronique, qui est accom-

pagnée parfois de restes d'endocardite rhumatismale et d'anciennes lésions myocardiques, il n'est pas rare de rencontrer une artériosclérose grave des mêmes vaisseaux, ce qui amène l'auteur à discuter la question des relations entre la sciatique et le rhumatisme articulaire aigu.

FR. ROULET.

SARAFOFF (D.). — L'image tissulaire du rhumatisme articulaire aigu. X. Les voies respiratoires et digestives supérieures dans le rhumatisme. (Die oberen Luft-une Speisewege beidm Rheumatismus). — *Virch. Arch.*, 286, n° 2, 1932, p. 314.

Etude systématique de 7 cas de rhumatisme articulaire aigu caractéristique sur des coupes sériées des organes du cou. Il est intéressant d'observer la répartition assez constante des diverses lésions rhumatismales, de la simple tuméfaction du collagène au granulome et à la cicatrice, au niveau du conjonctif de la sous-muqueuse œsophagienne, trachéale, pharyngée, etc., ainsi que dans la capsule fibreuse du corps thyroïde : lorsque les foyers sont extrêmement nombreux au niveau des amygdales, ils diminuent de nombre dans les régions inférieures du cou et, inversement, il existe des cas où ces foyers rhumatismaux font totalement défaut au niveau des amygdales, ce qui parle contre l'hypothèse d'un foyer primaire amygdalien, comme le veut Gräff.

FR. ROULET.

KLINGE (F.). — L'image tissulaire du rhumatisme articulaire aigu. XI. Constatations anatomopathologiques sur des amygdales extirpées. (Das Gewebsbild des fieberhaften Rheumatismus. XI. Befunde an operativ entfernten Gaumenmandeln). — *Virch. Arch.*, 286, n° 2, 1932, p. 333.

Dans les cas flagrants de rhumatisme articulaire aigu ou subaigu typique, on trouve, dans le tissu péritonsillaire, soit un grand nombre de granulomes caractéristiques, soit très peu, ou même il arrive que ces lésions fassent totalement défaut. Cette absence s'explique par le fait que les examens systématiques des organes du cou, au cours du rhumatisme articulaire aigu (Sarafoff), montrent que le tissu péri-amygdalien est privé de granulomes lorsque le conjonctif périœsophagien ou péritrachéal, le cœur et le reste du mésenchyme sont fortement infiltrés. On ne peut donc dire que l'infection rhumatismale, si infection il y a, se produise toujours au niveau des amygdales.

Ces examens montrent aussi qu'on ne trouve jamais, parmi les granulomes péritonsillaires, de foyer à structure spéciale qui puisse être considéré comme foyer d'infection primaire (Primärinfect), comme le veut Gräff.

FR. ROULET.

BICH. — Contribution expérimentale à la physiologie pathologique articulaire : influence des facteurs traumatisme et acidose dans la production de l'arthrite déformante. — *Archivio Italiano di Chirurgia*, vol. 31, fasc. 3, mars 1932, pp. 251 à 267.

Afin d'étudier l'influence du traumatisme et de l'acidose dans l'origine de l'arthrite déformante, l'auteur a institué trois séries d'expériences sur le lapin. Dans un premier groupe, après avoir déterminé une luxation-

distorsion du genou, il introduit dans l'articulation une solution d'HCl; dans un second groupe, la substance introduite est une solution régulatrice dont le *p*H est égal à 5, et, dans le troisième groupe, la substance a un *p*H égal à 9.

Les lapins du premier groupe ont présenté des zones de nécrose du cartilage d'encroûtement du fémur ; dans le second, on a noté une imbibition du tissu cartilagineux et des zones de nécrose vaste et profonde dans le cartilage d'encroûtement. En revanche, dans le dernier groupe, le résultat des expériences a été négatif.

Le *p*H du second groupe se montra notablement abaissé.

OLIVIERI.

GIULANI. — Ossification connectivale et ossification enchondrale obtenues expérimentalement (recherches chimiques radiologiques et histologiques). — *Archivio Italiano di Chirurgia*, vol. 31, fasc. 31, mars 1932, pp. 268 à 300.

De l'ensemble de ses expériences, l'auteur conclut que la ligature de l'artère ou de la veine rénale détermine une ossification qui est précédée par des troubles circulatoires et formation, dès le cinquième jour, de phosphate calcique insoluble absolument analogue à celui des os.

La ligature de la veine détermine une ossification du type connectival (dont le processus est intimement lié à la stase veineuse), tandis que la ligature de l'artère, en provoquant l'ischémie, a déterminé une ossification du type enchondral.

Il y a là une correspondance avec le développement des os plats dont l'ossification est du type stase veineuse, alors que dans les os longs l'ossification est du type ischémique.

Ces expériences furent faites sur le lapin.

OLIVIERI.

SCHMORL (G.). — Au sujet de l'ostéite déformante Paget. (Ueber Ostitis deformans Paget). — *Virch. Arch.*, 283, n° 3, 1932, p. 694.

Travail qui résume les recherches personnelles de l'auteur et qui donne une excellente description macro- et microscopique des modifications osseuses dans l'ostéite déformante ou maladie de Paget, par opposition à l'ostéite fibreuse généralisée ou maladie de von Recklinghausen. Caractéristique pour l'os dit de Paget est la présence de *structure « en mosaïques »* (Mosaikstrukturen) : ces images sont formées, sur les coupes histologiques, de petites plages osseuses inégales et irrégulières, limitées par de courtes lignes de démarcation festonnées ou irrégulièrement brisées; ces lamelles osseuses sont donc composées, si l'on se figure l'os dans l'espace, de petits fragments osseux irréguliers juxtaposés en mosaïque. Cette structure particulière est réalisée par des processus de résorption et d'apposition évoluant simultanément au niveau de la trabécule osseuse, processus qui, très probablement, se succèdent rapidement, comme le prouve la présence simultanée d'ostéoblastes et d'ostéoclastes. Si la résorption est très intense, il se forme, dans les espaces médullaires inter-trabéculaires, une moelle fibreuse où se différencient secondairement des travées osseuses trapues, irrégulières, calcifiées au centre et qui se transformeront peu à peu en os pagétique avec structures en mosaïques. Ceci se voit surtout dans la

calotte cranienne et les zones subchondrales des vertèbres. A l'examen macroscopique, les trabécules osseuses sont d'un blanc mat, épaissies, finement dentelées, de grosseur variable (voir, pour plus de détails macroscopiques : SCHMORL, *Beitr.-pathol. Anat.*, 87, 1931, p. 585; « Analyse » *Ann. d'Anat. pathol.*, IX, n° 3, 1932).

On peut observer une combinaison avec l'ostéoporose, mais pas avec l'ostéomalacie, comme le pense Lang. En se basant sur l'examen du squelette dans 4614 autopsies, Schmorl arrive à un pourcentage de 3 %, c'est-à-dire 138 cas; 57,97 % d'hommes, 42,03 % de femmes, la plupart au delà de la cinquantaine. Il s'agit d'une affection *localisée* (s'oppose en cela à l'ostéite fibreuse de von Recklinghausen), mais peut atteindre plusieurs pièces squelettiques à la fois. On distingue ainsi des *formes monostiques* et des *formes polyostiques*. Sont de préférence et tout d'abord atteints les os qui sont fonctionnellement le plus mis à contribution : colonne vertébrale, surtout colonne lombaire, sacrum. L'auteur donne les détails des diverses localisations et leurs particularités morphologiques, ainsi qu'une excellente étude de l'histogénèse des modifications rencontrées. Il finit par une comparaison avec l'ostéite fibreuse qui est, dans son essence même, un processus entièrement différent.

FR. ROULET.

ASK-UPMARK (E.). — Nouvelle observation d'ostéite fibreuse généralisée. — *Acta Chir. Scandin.*, vol. LXVIII, fasc. IV-VI, 22 novembre 1931.

L'auteur résume nos connaissances présentes sur l'ostéite fibreuse généralisée, et ses rapports avec les lésions de la parathyroïde.

Son observation est un nouveau cas de cette maladie traité par la parathyroïdectomie. L'auteur en a étudié 14 cas dans la littérature et il signale qu'elle aurait été pratiquée 30 fois. Sa malade a une histoire clinique et des signes radiologiques très nets. Le calcium contenu dans le sérum était, trois jours avant l'opération, de 14 mmgr. 8 %.

On extirpa les deux glandes parathyroïdes droites qui étaient normales. A gauche, on trouva une tumeur parathyroïdienne qu'on enleva en en laissant une petite partie intentionnellement.

L'anatomie pathologique confirma le caractère normal des deux parathyroïdes droites. La tumeur gauche était au contraire un adénome ; en aucun endroit de cette tumeur, on ne trouvait de tissu parathyroïdien normal.

Pendant les trois premiers jours, la malade allait très bien, les douleurs osseuses avaient diminué. Puis, en même temps que diminuait progressivement le calcium sanguin, il apparut des troubles mentaux et une certaine rigidité motrice.

Le malade décéda au onzième jour de broncho-pneumonie. La teneur en calcium du sérum n'atteignait plus que 5 milligrammes. L'utilisation de parathormone après l'opération n'a été d'aucun effet.

L'examen anatomo-pathologique, après autopsie, de la partie non enlevée de l'adénome, a montré des plages épithéliales dans du tissu fibreux et des plages hémorragiques nécrotiques. L'épiphyse, l'hypophyse, la thyroïde, les ovaires, la rate et le foie sont d'apparence normale.

Sont à signaler dans cette observation :

— L'aggravation des symptômes douloureux au printemps ;

— La difficulté du diagnostic radiologique de l'affection à son début avec l'ostéite déformante de Paget ;

— L'absence de signes de tétanie proprement dite remplacée par un syndrome d'hypoparathyroïdie, ce syndrome étant marqué par des troubles psychiques et une excitation motrice survenant par crises sans contractures musculaires ;

— La nécessité de vérifier opératoirement l'état des parathyroïdes dans l'ostéite fibreuse généralisée.

Il nous semble qu'on pourrait ajouter, à ces remarques de l'auteur, l'opportunité de vérifier tout l'appareil parathyroïdien avant de pratiquer l'exérèse des glandes saines, afin d'éviter les accidents graves qui, dans le cas présent, ont amené la mort.

J. MÉGNIN.

WEBER (M.) et BECKS (H.). — Ostéodystrophie fibreuse expérimentale chez le chien avec pseudo-tumeur maxillaire. (Experimentelle Osteodystrophia fibrosa beim Hund mit Pseudotumor und Zystenbildung am Kiefer). — *Virch. Arch.*, 283, n° 3, 1932, p. 752.

Résultats de recherches expérimentales sur des chiens (setters et fox-terriers), soumis peu après le sevrage à un régime pauvre en calcium, sans vitamine D. 7 chiens moururent de maladies intercurrentes, les 4 autres furent tués cinq mois après le début de l'expérience. Les auteurs ont examiné les différentes pièces du squelette et constaté des processus de destruction et d'apposition qui évoluent simulanément et déterminent un remaniement complet de la structure osseuse. La spongieuse est formée par une moelle de plus en plus fibreuse, et par des lamelles de jeune os conjonctif néoformé; celui-ci peut être plus tard résorbé à son tour par les nombreux ostéoclastes. Ces cellules géantes sont particulièrement nombreuses dans les préparations. Au point de contact entre les anciennes lamelles osseuses et les couches d'os néoformé se trouvent des lignes d'apposition nettes. La résorption lacunaire est toujours suivie d'apposition. Il se forme presque toujours beaucoup de substance ostéoïde.

Les auteurs envisagent cette affection généralisée du système osseux comme une forme porotique de l'ostéodystrophie fibreuse (ancienne dénomination de Christeller, sans entrer dans la différenciation moderne entre ostéite fibreuse von Recklinghausen et ostéite déformante Paget ; voir, à ce sujet, Schmorl); ils se basent en particulier sur la présence de cavités de ramollissement kystique au niveau des mâchoires inférieures où le tissu médullaire prolifère et forme des pseudo-tumeurs riches en vaisseaux, en hémosidérine et en ostéoclastes. Les septa interalvéolaires disparaissent, la moelle se transforme peu à peu en tissu fibreux à vaisseaux dilatés et renferme quelques travées d'os néoformé; le tout réalise l'image d'une épulis intra-osseuse ».

FR. ROULET.

SOCIÉTÉ ANATOMIQUE DE PARIS

(103e ANNÉE)

Séance du 2 mars 1933

Présidence de M. G. ROUSSY.

SOMMAIRE

I – IVe RÉUNION PLÉNIÈRE DE LA SOCIÉTÉ ANATOMIQUE.. 304

II. — COMMUNICATIONS

Anatomie

BENJAMIN VINELLI BAPTISTA. — A propos d'un cas d'ectopie rénale congénitale 334

Anatomie pathologique

ACHARD (CH.), VERNE (J.) et BARIÉTY (M.). — Sur deux cas d'amylose généralisée 304

CAUSSADE (G.) et ISIDOR (P.). — Modifications de l'épithélium bronchique dans un poumon de lapin infecté 325

CHIRAY (M.), ALBOT (G.) et JAME (R.). — Etude histologique des lésions pulmonaires consécutives aux cancers sténosants des bronches souches. 317

CORNIL (L.) et MOSINGER (M.). — Sur l'état endométrioïde et l'endométriose tubaire 318

CORNIL (L.), MOSINGER (M.) et FRUCTUS (Z.). — Sur l'hypergénèse nerveuse dans l'utérus et la trompe de Fallope..... 318

DURANTE (G.). — Vaisseaux de l'utérus (glomus utérin).... 314

FUNCK-BRENTANO (P.) et COUVELAIRE (R.). — Pseudarthrose du col du fémur par interposition du tendon du muscle obturateur externe.. 322

MAGNIEN et PERROT (M.). — Un cas d'ostéome de la langue.. 331

MORICARD (R.). — Follicules en voie de transformation lutéinique avec ovule inclus en mitose de maturation. Définition de l'action des mitosines A et B 328

RATHERY (F.), DOUBROW et DÉROT. — Endocardite infectieuse à staphylocoques dorés. 312

SOUPAULT (R.). — De l'aspect histologique de trois glandes parathyroïdes 321

I. — IVe RÉUNION PLÉNIÈRE DE LA SOCIÉTÉ ANATOMIQUE
(OCTOBRE 1933)

Sur la proposition de M. H. Rouvière, le sujet suivant a été adopté pour le rapport d'Anatomie normale qui sera présenté à cette Réunion :

Anatomie médico-chirurgicale des pédicules nerveux de l'appareil viscéral.

Rapporteurs :

1° M. J. DELMAS (de Montpellier) : Systématisation macroscopique ;

2° M. KISS (de Szeged) : Etude microscopique.

II. — COMMUNICATIONS

SUR DEUX CAS D'AMYLOSE GÉNÉRALISÉE
(Lipoïdose et néphrite associées. Amylose et pigment ferrique)

par

Ch. Achard, J. Verne et M. Bariéty.

Les observations anatomo-cliniques que nous relatons nous semblent intéressantes : par la diffusion du processus amyloïde, par son association avec des lésions de néphrite et de lipoïdose, par le problème que l'une d'entre elles pose à nouveau concernant la coexistence d'amylose et de pigment ferrique.

OBSERVATION I. — M. D..., tailleur, âgé de soixante et un ans, entre, le 20 septembre 1932, salle Josias, n° 11, pour un œdème bilatéral des membres inférieurs.

Cet œdème a débuté le 15 août, après une sciatique durant depuis le 28 juillet.

EXAMEN A L'ENTRÉE. — A l'entrée, on note un œdème volumineux infiltrant les membres supérieurs, les bourses et la verge, les lombes, la paroi abdominale. C'est un œdème blanc rosé, indolore, gardant le godet.

Il existe en outre des hydropisies séreuses : hydarthrose du genou droit, épanchement pleural de la base droite.

La température est à 37, la pression artérielle à 9-6 (avec l'appareil de Vaquez).

Les urines sont à 2 l. 500. Elles renferment 6 grammes d'albumine par litre, 9 gr. 16 d'urée, des corps biréfringents.

Un examen de sang, pratiqué par M. Gallais, fournit les renseignements suivants (30 septembre) :

Protides totaux	48,9	‰
Sérine	11,6	—
Globuline	37,3	—
Lipides totaux	14,2	—
Cholestérol	3,75	—
Azote non protéique.....	0,60	—
Urée sanguine	0,46	—

Quotient albumineux $\frac{S}{G} = 0{,}31$.

Coefficient $\frac{\text{sérine}}{\text{lipides}} = 0{,}81$.

La viscosité sanguine, mesurée par Mlle Lévy, est de 1,55 à 26° et 1,73 à 61°.

L'examen du liquide pleural donne les résultats suivants :

— cytologie : nombreux lymphocytes, rares polynucléaires, quelques cellules endothéliales et quelques globules rouges ;

— bactériologie : pas de microbes à l'examen direct ni à la culture ;

— albumine : 12 grammes par litre.

La réaction de Wassermann dans le sang a été négative. Mais les réactions de Hecht et de Kahn ont été partiellement positives. Celle de Calmette-Massol est suspecte.

Evolution. — Du 27 septembre au 1er octobre, le malade reçoit chaque jour 1 gr. 50 de théobromine. La diurèse, qui était montée à 3 litres, redescend à 1500 centimètres cubes. L'albumine oscille entre 4 et 18 grammes.

Du 12 au 30 octobre, le malade prend chaque jour 5, puis 10 centigrammes d'extrait thyroïdien. Son poids s'élève à 108, la tension artérielle monte à 11-6. La diurèse se maintient entre 1500 centimètres cubes et 2 litres. L'albuminurie disparaît même du 27 au 31 octobre. Mais elle remonte à 13 grammes le 3 novembre. Les œdèmes s'accentuent : le poids passe de 54 kilos 800 le 1er octobre, à 67 kil. 700 le 2 novembre.

Un nouvel examen de sang est fait par M. Boutroux, le 22 octobre 1932 :

Protides totaux	41	‰
Sérine	14	—
Globuline	27	—
Lipides	12,9	—
Cholestérol	4,10	—

Quotient albumineux $\frac{S}{G} = 0{,}65$.

Rapport $\frac{\text{sérine}}{\text{lipides}} = 1{,}08$.

Viscosité (mesurée par Mlle Lévy) : 1,52 à 26° et 2,01 à 61°.

Dès lors, l'état général s'aggrave rapidement, en dépit de l'administration de thyroxine. Une escharre se forme et le malade meurt le 15 novembre 1932.

Autopsie. — L'autopsie est faite le 17 novembre, à 10 h. 30 :

1° Il existe une *sclérose pulmonaire bilatérale*, avec grosses adhérences pleurales à droite et caverne au sommet droit.

2° Le *cœur* est normal ; l'aorte, très athéromateuse, présente des plaques chamois à l'origine de l'aorte et de chacune des artères de la base.

3° Les *reins* blancs et gros, pesant, le droit 205 grammes, et le gauche 204 grammes, se décortiquent facilement. La zone corticale est de couleur gris blanchâtre et tranche sur l'aspect violacé des pyramides.

4° Le *foie* pèse 1 kil. 230. Il est onctueux à la coupe. Des cicatrices de périhépatite se voient sur le lobe droit.

5° La *rate* pèse 100 grammes

6° Les *surrénales* pèsent : la droite, 5 grammes ; la gauche, 6 grammes.

On trouve de *très rares corps biréfringents* sur les frottis du rein et du foie.

Examen histologique. — *a*) Les reins :

1° La *néphrite* se traduit par une congestion marquée, une sclérose jeune intertubulaire, une ébauche de symphyse capsulo-glomérulaire au niveau de certains glomérules. Il paraît exister quelques masses calcifiées dans la lumière de tubes urinifères.

2° L'*infiltration amyloïde* est très abondante dans les glomérules qui semblent tous envahis. Elle est plus discrète dans les tuniques de quelques artérioles de la corticale.

3° Le bleu de Nil ne colore pratiquement pas de graisses.

On trouve de *très rares corps biréfringents* sur les frottis du rein et du foie.

b) Le foie :

1° Cet organe est *pauvre en amyloïde*, cantonnée à la gaine de quelques artérioles des espaces portes. Cette substance est mieux colorable ici par le rouge Congo que par le bleu de méthyle et le violet de Paris.

2° Quelques volumineuses *enclaves lipidiques* sont colorées en rose, par le bleu de Nil, dans les cellules des travées de Kiernan de la zone périportale. Les éléments de la zone périsushépatique sont riches en pigment biliaire.

3° La réaction de Perls met en évidence quelques *granulations ferriques* dans la région périportale.

c) La rate :

1° Elle est *pauvre en amyloïde*, limitée à la gaine de quelques artérioles centrales de corpuscules de Malpighi. A l'inverse de ce qui a lieu dans le foie, cette substance est mieux colorable par le bleu de méthyle que par le rouge Congo.

2° En revanche, cette rate est *extrêmement riche en fer* (réaction de Perls). Toute la pulpe rouge — et plus spécialement les cordons de Billroth — en contient sous forme de grains et de mottes d'un bleu franc, soit libres, soit contenus dans des macrophages. Plus rarement, il s'agit d'un très fin piqueté criblant le cytoplasme de ces éléments.

d) Les surrénales :

1° Elles sont *très riches en amyloïde*. Une même description s'applique à l'organe droit et à l'organe gauche.

La corticale seule est touchée, à l'exclusion de la médullaire. L'abondance de l'amyloïde va en augmentant vers la réticulée. La glomérulaire est indemne. La surcharge de la réticulée donne l'image d'une transition brusque entre corticale et médullaire.

Ce sont les travées conjonctives séparant les cordons cellulaires de la fasciculée et de la vésiculée qui sont envahis, ainsi que les artérioles de la capsule.

3° Par le bleu de Nil, on observe une *très forte diminution des lipides de la corticale*. Par place, les enclaves grasses de la fasciculée sont complètement absentes. Il existe seulement quelques amas isolés dans la partie interne de la fasciculée. Par contre, les cellules de la glomérulaire sont chargées d'enclaves lipidiques, montrant la suppléance exercée par cette zone de la corticale.

e) Aorte :

On observe des amas lipoïdes dans l'intima et la partie interne de la média. Ces dépôts sont en rapport avec l'athérome.

OBSERVATION II. — M. H..., ouvrier en chaussures, d'origine arménienne, âgé de trente ans, entre le 26 octobre 1932, salle Siredey, n° 16, pour de l'œdème des membres inférieurs et pour de la diarrhée.

Histoire de la maladie. — Depuis un an environ, cet homme est atteint de tuberculose pulmonaire. Il a été soigné par des injections de thiosulfate double d'or et de sodium. Mais c'est l'apparition d'une bouffissure de la face avec œdème des membres inférieurs, vomissements, diarrhée, qui le décide à entrer à l'hôpital.

Examen a l'entrée. — Quand nous l'examinons, nous constatons de *gros œdèmes*, blancs, mous, non douloureux, infiltrant les membres inférieurs, les bourses, la verge.

Les urines sont à 1 litre. Elles renferment de l'albumine (12 grammes), des

corps biréfringents, de nombreux globules blancs, quelques globules rouges, d'assez nombreux cylindres hyalins et granuleux. L'azotémie est à 0 gr. 52 ‰.

Le cœur est normal. Le pouls bat à 80 pulsations par minute. La pression artérielle, mesurée avec l'appareil de Vaquez, est de 10 1/2-7.

L'auscultation des poumons fait entendre, des deux côtés, des râles humides. Les crachats renferment des bacilles de Koch. L'examen radioscopique décèle une infiltration bilatérale, plus marquée du côté droit.

Le foie est gros et indolore : son bord inférieur déborde les fausses côtes de trois travers de doigt.

La rate est percutable sur quatre travers de doigt.

L'examen neurologique est négatif.

Il existe une fistule anale. La température oscille autour de 37.

Un examen de sang pratiqué par M. Boutroux, le 28 octobre 1932, a fourni les résultats suivants :

Protides totaux	44,3	‰	Quotient albumin. $\frac{\text{globuline}}{\text{sérine}}$	= 0,72.
Sérine	18,3	—		
Globuline	26	—		
Lipides totaux	10	—	Rapport $\frac{\text{sérine}}{\text{lipides}}$	= 1,83.
Cholestérol	2,75	—		

L'épreuve du rouge Congo, faite le 12 octobre 1932, a montré :
après 1/2 heure : sérum sanguin légèrement teinté ;
après 1 heure : sérum nettement rouge ;
après 1 h. 1/2 : sérum à peine teinté.

Evolution. — L'évolution se fait rapidement vers une cachexie progressive. La diarrhée et les vomissements s'accentuent. L'albuminurie persiste aussi abondante. Les œdèmes disparaissant le 21 novembre. Mais l'amaigrissement est considérable. Des signes méningés font leur apparition, et le malade meurt le 24 novembre. Une injection intramusculaire de 1 centimètre cube de rouge Congo est effectuée la veille du décès.

Autopsie. — L'autopsie est faite le 25 novembre, à 10 h. 30 :

1° On trouve une *grosse pachypleurite* au niveau du lobe supérieur droit. La plèvre gauche est intacte.

Le *poumon droit* pèse 680 grammes. Il renferme des lésions typiques de tuberculose ulcéro-caséeuse : deux grosses cavernes occupent le sommet droit.

Le *poumon gauche* pèse 475 grammes. Des lésions nodulaires infiltrent le sommet.

2° Le *cœur* est normal, sans péricardite.

3° Le *péritoine* ne contient pas d'ascite. On ne voit pas de granulations à sa surface. Mais il existe un petit abcès péri-appendiculaire enkysté dans des adhérences.

4° Le *rein droit* pèse 270 grammes ; le gauche, 285 grammes. Ces gros reins sont blancs, mous et se décortiquent facilement. La corticale est pâle, la médullaire fortement teintée par le rouge Congo injecté la veille du décès.

5° Le *foie* pèse 1500 grammes. Il est onctueux à la coupe.

6° La *rate* pèse 185 grammes. Elle est ferme et présente les caractères de la rate sagou classique.

7° La *surrénale* droite pèse 8 grammes; la gauche, 10 grammes.

8° Le *pancréas* est d'aspect normal.

Quelques *corps biréfringents* se voient sur les frottis du foie et du rein.

Examen histologique. — *a)* Les reins :

Trois ordres de lésions sont décelables dans les reins :

1° Des *lésions de néphrite* (Hématéine-Eosine, Van Gieson).

C'est une néphrite mixte. La sclérose glomérulaire est nette : les capsules de Bowmann sont épaissies et certains glomérules ont l'aspect classique du pain à cacheter.

Il existe, en outre, une sclérose jeune intertubulaire. Mais les altérations cadavériques rendent impossible l'étude des cellules tubulaires.

2° Des *lésions d'amylose* (violet de Paris, bleu de méthyle, rouge Congo).

On note une infiltration des glomérules et autour des artérioles. Les réactions métachromatiques sont un peu moins accusées dans le rein gauche.

3° Des *lésions de lipoïdose* (bleu de Nil).

Dans les deux reins, les cellules des tubes contournés contiennent en abondance des enclaves graisseuses colorées en rose par le bleu de Nil.

b) Le foie :

1° L'*infiltration amyloïde* est très pauvre, limitée aux vaisseaux de certains espaces portes.

2° L'*infiltration lipidique* est, par contre, très abondante dans les cellules hépatiques de la région périportale, qui contiennent de volumineuses vacuoles colorées en rose par le bleu de Nil.

3° Une infiltration lymphocytaire très marquée est à noter dans les espaces portes.

c) Rate :

1° L'*amyloïde* envahit toute l'étendue des glomérules de Malpighi, formant des masses amorphes avec disparition des lymphocytes. Il ne persiste parfois que quelques éléments centrés par l'artériole.

La coloration métachromatique est plus marquée au rouge Congo qu'au bleu de méthyle.

2° La réaction au bleu de Prusse ne décèle aucune trace de fer.

d) Surrénales :

Les surrénales sont riches en amyloïde, mais cette substance est bien localisée à toute l'étendue de la fasciculée. La médullaire, ainsi que les zones réticulée et glomérulaire de la corticale, en sont dépourvues.

L'amyloïde forme des placards très denses ménageant cependant par places quelques travées cellulaires en dehors desquelles les spongiocytes sont complètement étouffés.

e) Pancréas :

Il existe une infiltration amyloïde dans la tunique moyenne de quelques artères des travées conjonctives interlobulaires.

Ces deux observations appellent plusieurs remarques :

I. Diffusion du processus amyloïde. — Sans être exceptionnelle, la diffusion du processus amyloïde est ici très remarquable : les reins, le foie, la rate, les surrénales sont atteints chez nos deux malades, et le pancréas chez l'un d'entre eux (observation II).

Dans chaque organe, la topographie de l'amylose est classique (glomérules des vaisseaux du rein, vaisseaux des espaces portes dans le foie, artérioles et corpuscules de Malpighi dans la rate, vaisseaux du pancréas).

Nous insisterons plus spécialement sur la *topographie de l'amyloïde dans les surrénales* : comme il est habituel, l'amylose respecte la médullaire et ne frappe que la corticale. Mais, dans cette dernière, la glomérulaire est intacte chez nos deux malades. Dans les deux cas, la fasciculée est atteinte. La réticulée ne l'est — d'une façon intense il est vrai — que chez notre premier sujet.

Les *rapports qui existent entre la substance amyloïde et les graisses de la surrénale* ne sont pas moins intéressants à souligner : les graisses ont disparu de la fasciculée, là où prédomine l'infiltration amyloïde. Par

contre, les cellules de la glomérulaire sont très chargées d'enclaves lipidiques, montrant la suppléance exercée par cette zone de la corticale.

Un dernier point mérite mention : les divers colorants que nous avons employés (violet de Paris, bleu de méthyle, rouge Congo) n'ont pas imprégné, d'une façon aussi élective, les différents dépôts amyloïdes. Chez notre premier malade, l'amylose de la rate se colorait mieux par le bleu de méthyle et celle du foie par le rouge Congo. Chez notre second malade, la métachromasie était plus marquée dans la rate par le rouge Congo que par le bleu de méthyle.

Cette *différence dans les affinités tinctoriales* a déjà été signalée. Elle semble plaider en faveur de la pluralité des substances amyloïdes soutenue par Hansen.

II. Lésions associées. — Dans ces deux cas, l'amylose s'associait à des lésions de néphrite et de lipoïdose.

La *néphrite* était discrète chez notre premier malade, beaucoup plus intense et plus évoluée chez le second.

La *lipoïdose* existait dans les deux cas au niveau des cellules hépatiques de la zone périportale. Elle était également très importante dans les cellules des tubes contournés de notre deuxième malade.

Ces lésions intriquées sont la monnaie courante de la clinique, et les deux observations que nous rapportons s'ajoutent à celle que nous avons précédemment publiée (1). Elles expliquent la *fragilité des syndromes humoraux* que l'on a voulu attribuer en propre à l'amylose, et les résultats discordants signalés par les divers auteurs. On ne peut tirer un argument absolu ni d'une hypoprotidémie avec hyposérinémie et inversion du quotient albumineux, ni d'une hyperlipidémie avec hypercholestérolémie. Reflets d'un trouble humoral habituellement complexe, ces éléments ne sont que les témoins infidèles des désordres locaux réalisés dans les parenchymes. L'examen histologique est seul capable de résoudre le problème.

III. Amylose et pigment ferrique. — Dans une communication (2) faite ici même, l'an dernier, nous attirions l'attention sur la coexistence possible d'amylose et de pigment ferrique. Pareil fait se retrouve chez notre premier malade : toute la pulpe rouge de sa rate contient du pigment ferrique sous forme de grains et de mottes, soit libres, soit contenus dans des macrophages; plus rarement, il s'agit d'un très fin piqueté criblant le cytoplasme de ces éléments. Une surcharge ferrique moins abondante s'observe aussi dans le foie. Par contre, notre second malade ne présentait rien d'analogue.

Le fait n'est donc pas constant. Son existence n'en pose pas moins une question pathogénique intéressante, dont nous entrevoyons la solution dans une perturbation sanguine globale portant à la fois sur le plasma et les éléments figurés.

(1) Achard (Ch.), Bariéty (M.), Codounis (A.) et Desbuquois (G.) : « Forme associée de néphrose lipoïdique (néphrose, néphrite et amylose. Etude clinique, humorale et anatomo-pathologique). » (*Ann. d'Anat. pathol.*, t. VIII, n° 3, mars 1931, p. 201.)

(2) Achard (Ch.), Verne (J.) et Bariéty (M.) : « Amylose et pigment ferrique. » (*Société Anatomique*, 12 mai 1932, *in Ann. d'Anat. pathol.*, t. IX, n° 5, mai 1932, p. 533.)

DISCUSSION. — *M. Brault.* — A mesure que M. Bariéty développait sa communication, j'avais l'impression qu'il allait conclure d'une façon formelle qu'il n'y avait pas lieu d'opposer la dégénérescence amyloïde du rein à la néphrose lipoïdique et qu'il y aurait avantage à les étudier simultanément comme manifestations de troubles très voisins l'un de l'autre. C'est, en tout cas, pour mon compte, vers cette interprétation que je me sens entraîné.

On ne doit pas oublier tout d'abord que la dégénérescence amyloïde n'est pas à proprement parler une affection rénale. Dans une description complète de cette altération, on doit ranger, en regard des lésions rénales, celles qui portent sur le foie, la rate, le tube digestif, les ganglions, le cœur, la paroi des gros vaisseaux tels que l'aorte. Cet ensemble ne peut être dissocié. En ce qui concerne le rein, rappelons que la dégénérescence amyloïde présente les localisations les plus irrégulières depuis les infiltrations les plus discrètes jusqu'aux envahissements les plus étendus.

Dans ces derniers cas, les glomérules ne contiennent plus de cellules vivantes, le syncitium endothélial et le périthélium ayant entièrement disparu. Il peut en résulter, assez rarement d'ailleurs, des désordres pouvant aboutir à l'insuffisance rénale.

Nous avons décrit autrefois, avec Cornil, la plupart de ces localisations, y compris celle que Straus et plusieurs auteurs allemands limitaient à la pyramide. Ce sont des faits curieux, mais n'ayant aucune conséquence clinique. Quant aux lésions cellulaires, nous les avons assez succinctement décrites. Les unes paraissent banales, d'autres assez singulières. Nous voulons parler, entre autres, de ces cellules énormes gorgées de grosses gouttes colloïdes très différentes de celles que l'on rencontre dans les néphrites. Nous les avons représentées avec Courcoux dans le traité d'Histologie pathologique. Leur nature n'est pas exactement définie, peut-être les retrouverait-on dans la néphrose lipoïdique. Cette étude doit donc être reprise et complétée en employant de nouvelles méthodes de fixation et de coloration.

La fréquence de l'association de la dégénérescence amyloïde du rein et de la néphrose lipoïdique conduit à penser que, probablement, ces deux ordres d'altération sont tributaires d'un même trouble humoral. Si les deux affections coexistent, se remplacent ou se succèdent, au point d'être quelquefois confondues cliniquement l'une avec l'autre, il n'y a pas lieu de les opposer. La néphrose lipoïdique y perdra en individualité, mais cela ne diminuera en rien l'intérêt des désordres qu'on lui attribue.

Pour bien comprendre l'importance de la dégénérescence amyloïde, il ne faut pas s'attarder trop longtemps à la description des lésions rénales. On doit étudier avec autant de soin les altérations d'autres organes où la dégénérescence est souvent plus accusée encore. Il y a telles observations où le foie volumineux est représenté par un bloc lardacé sec et miroitant à la coupe. La glande se trouve réduite à quelques travées perdues dans le bloc cireux. Il est certain que de pareilles lésions doivent entraîner à la longue des désordres graves aboutissant à l'insuffisance hépatique.

La clinique doit nous fournir, en pareil cas, des signes manifestes de ces altérations profondes. Or, il en est peu question dans les observations

publiées sur ce sujet. En fait, le domaine de la dégénérescence amyloïde doit être élargi en tenant compte des altérations nombreuses constatées dans l'organisme entier.

Les faits apportés par Bariéty nous font entrevoir la solution de problèmes soulevés par cette question de pathologie générale insuffisamment explorée, où les troubles humoraux tiennent la première place.

M. Doubrow. — Le terme de « lipoïdose » employé par MM. Achard, Verne et Bariéty, est très heureux, car il permet d'éviter la confusion fâcheuse à laquelle aboutit l'usage par trop extensif du terme « néphrose lipoïdique ». Ce dernier, en effet, ne devrait s'appliquer qu'au *diabète albumineux* d'Epstein, maladie rare, se rencontrant surtout chez l'enfant. Au point de vue sémiologique, elle forme un tout *indissociable*, constitué par une hyperlipémie avec cholestérolémie élevée, une inversion du rapport $\frac{\text{sérine}}{\text{globuline}}$, une épreuve de Bermhold positive dans le sang et également positive dans les urines, enfin une albuminurie massive. Les épreuves fonctionnelles rénales et la tension artérielle restent normales pendant longtemps. Il n'est pas douteux cependant qu'à la période terminale, — et Epstein ne le nie pas, — on peut assister à la constitution d'une néphrite azotémique. Mais l'affection *primitive* est extra-rénale : la néphrite azotémique n'est qu'une complication terminale. Les lipoïdoses rénales seraient, par rapport à la néphrose lipoïdique, ce que les états hémophiles sont par rapport à l'hémophilie éventuelle.

Tout autre est la signification d'un trouble du métabolisme lipidique apparaissant *secondairement* au cours d'une néphrite azotémique.

Depuis longtemps déjà, M. Rathery a montré que si l'azotémie traduit d'une façon précise l'étendue même de la lésion rénale, il n'en reste pas moins vrai qu'à partir d'un certain moment de son évolution, la néphrite azotémique, par son retentissement sur l'organisme, aboutit à un vice général de la nutrition. Dans certains cas, c'est le métabolisme des glucides qui est le plus touché, et on assiste alors à une hyperprotéidoglycémie élevée; dans d'autres cas, le métabolisme des lipides est altéré à son tour et on peut voir apparaître une lipidémie élevée avec hypercholestérolémie; enfin, la composition des albuminoïdes du sang peut être profondément troublée, aboutissant à l'inversion du rapport $\frac{\text{sérine}}{\text{globuline}}$.

Mais tous ces états sont déterminés ici par une lésion rénale primitive signée par l'azotémie.

Aussi, sans toucher au cadre nosologique de la néphrite azotémique, il y aurait lieu d'étudier dans son intérieur des formes suivant la prédominance de tel ou tel trouble humoral. L'amylose elle-même pourrait éventuellement y trouver une place.

M. Bariéty. — Les remarques qu'ont bien voulu faire M. Brault et M. Doubrow soulèvent deux problèmes : celui des rapports qui peuvent exister entre l'amylose et la lipoïdose, et celui de la place nosologique qu'il faut attribuer à la néphrose lipoïdique.

Nous ne pensons pas qu'il existe, du point de vue pathogénique, un fossé entre les troubles humoraux qui conditionnent l'amylose et ceux

qui déterminent la lipoïdose. Nous pensons au contraire qu'une même cause pathogène est capable de déterminer à la fois la perturbation protidique, la perturbation lipidique et les lésions viscérales qui serviront de support soit à l'amylose, soit à la lipoïdose.

Quant à la néphrose lipoïdique, nous la croyons extrêmement rare dans sa forme typique décrite par Epstein. Presque toujours, il s'agit d'un syndrome surajouté à une néphrite, latente ou manifeste, qui conditionne le dépôt lipidique *in situ*.

ENDOCARDITE INFECTIEUSE A STAPHYLOCOQUES DORÉS

(Embolies viscérales microbiennes multiples; lésions cytotoxiques intenses; absence à peu près complète de réaction de suppuration)

par

F. Rathery, Doubrow et Dérot.

Les endocardites staphylococciques sont rares. Lorsqu'on les observe, les abcès miliaires tiennent, parmi leurs complications, une place de choix.

Nous avons eu l'occasion d'en observer, par contre, un cas où, malgré la présence de staphylocoque doré dans le sang (2 hémocultures positives) et dans la plupart des viscères, il n'existait aucune réaction pyogène dans les organes, siège de nombreuses embolies staphylococciques.

La malade, une jeune femme de vingt-huit ans, est entrée dans le service de l'un de nous, à la Pitié, le 13 novembre 1932, avec un purpura siégeant aux membres inférieurs et un œdème pré-malléolaire bilatéral.

L'examen somatique montrait, en outre, une micropolyadénopathie discrète, une légère splénomégalie et une anémie avec 2.800.000 globules rouges et 6.000 globules blancs par millimètre cube. Le nombre d'hématoblastes était nettement diminué (144.000 par millimètre cube) et le caillot irrétractile. Temps de saignement et de coagulation sensiblement normaux, pas de signe du lacet.

Par ailleurs, outre une fièvre à 38-38°5, rien d'anormal. Plusieurs hémocultures, pratiquées jusqu'au 19 décembre, furent négatives. A cette date, une hyperthermie à 40° a fait pratiquer une nouvelle hémoculture qui montra la présence du staphylocoque doré. Une seconde hémoculture, faite le 25 décembre, permit de constater le même germe.

Depuis le 29 novembre, la malade avait présenté un léger souffle systolique de la pointe : souffle fixe, sans propagation, invariable.

En présence de ce souffle, de la splénomégalie, de l'anémie et de l'état fébrile avec éruption purpurique et, à un moment donné, d'une éruption pyodermique à la face, le diagnostic d'endocardite maligne fut plusieurs fois discuté; les hémocultures positives le confirmaient au point de vue bactériologique ; seule, la présence de staphylocoque doré, étant donné la rareté de l'endocardite staphylococcique, faisait faire quelques réserves.

La mort survenue le 26 décembre 1932, et l'autopsie, l'ont cependant intégralement confirmé, ayant montré de nombreuses ulcérations et de petites végétations molles, friables sur les bords libres de la mitrale et de la tricuspide.

Ces végétations, ainsi que le myocarde, le rein, le foie, le pancréas et les poumons, ont fait l'objet d'un *examen histologique*. A cet examen :

Les végétations endocarditiques. — L'endocarde est recouvert d'un enduit fibrineux, partiellement organisé, infiltré de nombreux polynucléaires, les

uns encore intacts, les autres très altérés. La région la plus superficielle est formée de languettes de fibrine partiellement désagrégées, farcies de staphylocoques, auxquelles adhèrent encore par place quelques hématies.

Le myocarde présente l'aspect typique de myocardite segmentaire, avec œdème intense du tissu interstitiel et dissociation des fibres musculaires. Celles-ci sont cependant d'une apparence normale : leur striation est bien conservée ; on ne trouve pas d'altérations nucléaires, et même, fait paradoxal, la structure cytoplasmique de la plaque motrice (trophosponges d'Holmgren) est parfaitement mise en évidence par le bleu de toluidine.

Dans le tissu interstitiel, on peut encore trouver, de place en place, de rares polynucléaires, quelquefois groupés en petits nodules autour de vaisseaux.

Certains capillaires sont obstrués par des colonies de staphylocoques ; mais on ne trouve aucune réaction inflammatoire autour, sauf dans un seul endroit où le capillaire embolisé est entouré d'un petit manchon de polynucléaires.

La rate offre un aspect bigarré ; elle contient de nombreux polynucléaires ; en outre, on peut noter la présence d'un certain nombre de myélocytes granuleux et d'assez rares mégacaryocytes. Les corpuscules de Malpighi ont disparu.

On trouve, dans la rate, de nombreuses colonies de staphylocoques sans aucune réaction de suppuration autour.

Le rein présente des lésions intenses de néphrite infectieuse aiguë.

Les glomérules montrent des lésions intenses de glomérulite hémorragique.

Les tubes contournés, dont la majorité ont encore une bordure en brosse parfaitement conservée, présentent, d'une façon schématique, toutes les lésions de cytolyse et d'homogénéisation aux différents degrés. Il est même tout à fait remarquable de constater, sur un rein d'autopsie, aussi peu d'altération cadavérique.

Certains glomérules contiennent des embolies microbiennes. Ailleurs, on trouve des amas de staphylocoques en plein parenchyme rénal. Enfin, dans la substance médullaire, on peut trouver des cylindres de staphylocoques moulés sur les tubes droits du segment vecteur.

Nulle part, cependant, on ne peut rencontrer de réaction pyogène autour de ces colonies microbiennes.

Sur les coupes colorées par la méthode de Mallory-Masson, on peut se rendre compte que le collagène, d'une façon générale, n'a qu'un développement discret. Dans l'ensemble, le rein offre l'aspect d'une néphrite suraiguë de type toxique.

Le foie présente l'aspect typique du foie infectieux : les travées hépatiques sont dissociées par les capillaires radiés très dilatés et pour la plupart vides. Dans quelques rares endroits, on peut y trouver des amas de staphylocoques.

Les cellules hépatiques sont atteintes tantôt de dégénérescence granulo-graisseuse, tantôt leur protoplasma présente l'aspect très voisin de l'homogénéisation au troisième degré ; par place, on peut voir des mottes de chromatine nucléaire apparaître dans le protoplasme après caryolyse. Il existe quelques rares figures de division, pour la plupart directe.

Les cellules de Kupffer font saillie dans la lumière des capillaires. Quelques-unes sont en voie de division.

Pas de réaction hémo-cytoblastique.

Le pancréas a une apparence normale.

Les empreintes de la *moelle osseuse* montrent une moelle jaune, partiellement repeuplée, les myéloblastes paraissent plus nombreux que d'habitude. On ne trouve pas de staphylocoques sur les empreintes examinées.

En dehors de la rareté de l'endocardite staphylococcique, cette observation présente certaines particularités :

1° L'étendue des lésions dégénératives de type toxique et la faible importance de la réaction conjonctive.

En effet, le parenchyme noble des reins et du foie présente des

lésions cellulaires profondes et étendues. Malgré l'existence des embolies microbiennes dans les organes, les réactions inflammatoires classiques, et notamment la diapédèse des polynucléaires, font défaut à peu près partout. Seules les végétations endocarditiques présentent de nombreux amas de polynucléaires ; mais, ici encore, l'inflammation s'arrête à cette phase aiguë, sans aucune tendance à l'organisation fibro-conjonctive

2° Inégalité de l'action cyto-toxique de l'infection en cause : la fibre musculaire cardiaque lui résiste, en effet, beaucoup mieux que les organes glandulaires (rein et foie).

On peut se demander quel est le mécanisme de cet effet cyto-toxique. Les auteurs qui se sont occupés des toxines des staphylocoques (Christmas, Leber, Rodel et J. Courmont, Mosny et Marcano, M. Nicolle et Sézary, etc.) ne semblent pas les avoir étudiées au point de vue cyto-toxique, sauf pour les globules du sang.

Le phénomène de Schwartzmann a fait l'objet de nombreux travaux ces dernières années, mais il ne vise, au point de vue anatomo-pathologique, que les capillaires.

Notre observation pose un problème pathogénique intéressant, celui de savoir s'il s'agit d'une action élective due à une toxine spécifique, ou s'il faut incriminer un état particulier d'hypersensibilité ; mais la solution d'un tel problème ne peut être que d'ordre expérimental.

Discussion. — *M. Durante.* — J'ai eu l'occasion de voir une femme atteinte d'infection puerpérale légère qui, traitée par le sérum de Marmorek, succomba rapidement.

L'utérus se montra stérile, mais tous les viscères étaient infiltrés d'un streptocoque court. Aucune réaction inflammatoire au voisinage des microbes, mais, par contre, mortification des éléments cellulaires.

Les cellules semblaient avoir été sidérées par un agent ultra-virulent sans avoir eu le temps de réagir.

Ce fait se rapproche de celui de M. Doubrow.

Ce sont là des questions de virulence. Pour qu'il y ait lésion inflammatoire, encore faut-il que les cellules aient, avant de mourir, le temps de réagir et ne soient pas sidérées par des produits ultra-toxiques.

VAISSEAUX DE L'UTÉRUS (GLOMUS UTÉRIN)

par

G. Durante.

L'utérus est considéré comme un muscle creux irrigné par les rameaux de l'artère utérine. Ceux-ci présentent une complexité de structure que ne laissent même pas soupçonner les traités classiques.

J'en poursuivais l'étude depuis une dizaine d'années, lorsque j'ai eu connaissance des mémoires intéressants et très complets que Keiffer (1), de Bruxelles, a consacrés à ce sujet, mémoires qui confirment mes observations personnelles et auxquels je ne puis que renvoyer le lecteur.

Les clichés que nous faisons défiler sous vos yeux représentent quelques types de vaisseaux utérins. Les uns possèdent une paroi épaisse

(1) Keiffer : « Appareil hémostatique de l'utérus de femme. » (*Arch. mens. d'Obstétr. et de Gyn.*, 1919.)

avec des renforcements bulbeux locaux qui déforment la lumière. Chez d'autres, la paroi musculaire s'amincit et disparaît même par places, remplacée par des faisceaux transversaux représentant de véritables sphincters saillants sous l'endothélium. Ailleurs, aux cellules circulaires se mêlent des cellules radiées qui, dans certains points, constituent une paroi ne pouvant que maintenir la lumière béante. Ailleurs, enfin, le vaisseau se réduit à de larges lacunes limitées par le seul endothélium.

Sur les coupes longitudinales, on voit ces divers aspects se succéder le long du même vaisseau.

La circulation *lacunaire* n'est pas spéciale à l'utérus. Nous avons eu l'occasion de la signaler ici même, dans le rein, et l'avons retrouvée également dans la médullaire surrénale.

Mais ce qui caractérise particulièrement les vaisseaux du corps utérin, c'est la *participation des faisceaux musculaires du voisinage à la constitution de leur paroi.* Il y a là un échange continuel de fascicules contractiles, dirigés en tous sens, qui montrent ces parois vasculaires comme une partie inhérente au muscle utérin.

Cela n'avait pas échappé à Keiffer qui conclut son étude magistrale en disant que *les veines ont comme paroi propre l'utérus tout entier, que l'utérus est une expansion énorme, une hypertrophie colossale des parois vasculaires.* Nous préférons cette dernière formule, car, contrairement au savant belge, nous croyons que, parmi ces vaisseaux anormaux, rentrent également des artères rendues peu reconnaissables par les modifications de leur structure.

Ajoutons que ceci n'est vrai que pour la couche moyenne du corps utérin qui, il est vrai, constitue la majeure partie de l'organe des canaux de Muller qui ne donnent naissance qu'à la mince couche corticale et à la muqueuse. Vers le quatrième mois, l'artère utérine pénètre entre ces deux couches, et ce sont ses ramifications aux parois épaisses et fusionnées qui forment la couche moyenne des éléments contractiles les plus rapprochés de la lumière, et font encore figure de paroi vasculaire ; les autres, en s'éloignant, se dissocient en faisceaux dont la topographie, par rapport au centre circulatoire, réglée par un clivage fonctionnel, devient imprécise, mais se reconnaît encore parfois à un faible grossissement. Elle s'affirme dans certains cas pathologiques et l'on peut considérer les *fibro-myomes* élémentaires comme l'hyperplasie de la media d'un de ces systèmes vasculaires

La dissociation des faisceaux périphériques est plus apparente que réelle. D'après Retterer et Lelièvre, la substance interstitielle est moins un stroma conjonctif qu'un exoplasma cellulaire. Pour Grynfeltt (1), stroma et tissu musculaire utérins relèvent de lamelles protoplasmiques qui, tantôt forment des lames collagènes, tantôt se différencient en fuseaux contractiles.

Il y a donc, dans ce stroma, un *potentiel musculaire* qui se marque, au cours de la grossesse, par la transformation de ces fibroblastes myogènes en cellules musculaires. Prenant, enfin, a suivi la restauration de la media par métaplasie des éléments de la tuuique adventice.

A cette organisation vasculaire complexe correspond une *innervation* extrêmement riche et variée. Ici encore, nous devons renvoyer aux tra-

(1) GRYNFELTT : « Etude histologique sur le muscle utérin de la femme. » (*Congr. des Anatomistes,* Turin, 1925.)

vaux de Keiffer (1), dont on ne saurait trop admirer la précision. Au point de vue vasculaire, cet auteur décrit de riches réseaux nerveux dans l'adventice, dans la couche longitudinale externe et entre les deux couches musculaires. Il a mis en évidence, sous l'endothélium, des cellules argentophiles multipolaires envoyant des prolongements jusqu'au réseau nerveux intermédiaire. Il les rapproche des cellules interstitielles de l'estomac que Cajal considère comme nerveuses et que Nélis appelle *neuroïdes*.

Nous avons eu l'occasion d'observer quelques cellules nerveuses dans l'adventice de certains vaisseaux. Isolées et peu nombreuses, elles marquent, cependant, l'existence de relais ganglionnaires adaptés à des réflexes locaux tels que la contraction de la paroi musculaire à la suite d'une excitation de l'endothélium.

Le réseau de la média nous a paru souvent irrégulier. Les régions beaucoup plus fournies que d'autres, répondent, peut-être, aux sphincters et aux épaississements bulbeux.

Cette coupe vous montre des fibrilles nerveuses qui, pénétrant dans la couche musculaire, s'y terminaient par des renflements en grains d'avoine.

Enfin, dans certains points, l'argent imprégnait moins des fibres que des *bandes protoplasmiques* inégales qui, disposées en réseau sur la face externe de la média, s'insinuaient entre les cellules contractiles, jusqu'à la couche sous-endothéliale. Dans des points où la média est moins dense, ces éléments apparaissent comme des bandes moniliformes nucléées identiques à l'aspect que prennent parfois certains filets sympathiques.

L'argentation prête à de faciles erreurs et nous ne pouvons affirmer la nature nerveuse de ces éléments. Mais Stohrjr a récemment décrit, dans l'estomac, des travées nerveuses protoplasmiques très analogues.

L'étude des vaisseaux utérins dépossède donc les canaux de Müller du myomètre pour l'attribuer à l'artère utérine.

Le myomètre, considéré comme un enchevêtrement de vaisseaux à épaisses gaines musculaires et de lacunes vasculaires, est rapproché, par Keiffer, des organes érectiles. Mais le durcissement utérin est moins dû à l'emprisonnement du sang, qu'à la contraction même du muscle utérin.

C'est ailleurs que nous chercherions des analogies histologiques.

Masson (2), en 1924, attirait l'attention sur les *glomi* de la pulpe des doigts que, depuis lors, on a retrouvés dans d'autres régions de l'économie.

Ces petits organes sont constitués par un enchevêtrement de rameaux artériels entourés, sur une certaine longueur, d'une épaisse gaine qu'ils perdent plus loin pour former des canaux lacunaires. Cette gaine est formée de cellules musculaires qui, en se portant en dehors, deviennent épithélioïdes, puis se mettent en rapport avec le riche réseau nerveux qui entoure l'ensemble du vaisseau. Masson a pu suivre les passages entre les cellules contractiles, les cellules épithélioïdes et les éléments nerveux

(1) KEIFFER : « Les appareils nerveux de l'utérus des mammifères. » (*Soc. Roy. des Sc. méd. de Bruxelles*, 1932.)

(2) MASSON : « Le glomus neuro-myo-artériel. » (*Lyon chirurg.*, 1924.)

MASSON et BARRÉ : « Tumeur sous-unguéale douloureuse. » (*Soc. de Dermat. et de Syph.*, 1924.)

MASSON et GÉRY : « Tumeur glomique sous-cutanée en dehors des doigts. » (*Ann. d'Anat. pathol.*, 1924.)

périphériques. Il s'agirait là de formations neuro-myo-artérielles destinées à contrôler et à régler la circulation locale.

Il peut paraître surprenant de rapprocher l'utérus de ces organes cutanés si spéciaux ; mais leur architecture est si semblable que le schéma, que donne Masson des glomi, pourrait presque servir à démontrer la circulation du myomètre.

La pathologie vient encore appuyer cette analogie.

Si nous considérons l'utérus à l'état fonctionnel, c'est-à-dire gravide, nous voyons, dans la région placentaire et dans son voisinage, une évolution épithélioïde des parois vasculaires qui, en se généralisant, constitue la caduque. Les tumeurs glomiques forment des nappes cellulaires reproduisant le type décidual le plus caractéristique. Il est vrai que la cellule déciduale a des fonctions plutôt glandulaires que nerveuses. Mais elle paraît pouvoir évoluer également dans ce sens.

Nous avons pu suivre, en effet, cette évolution dans une tumeur utérine que nous avons publiée en 1927 (1) et qui, de par sa structure histologique, reproduisait très exactement tous les caractères des tumeurs glomiques de Masson.

On ne saurait donc refuser une certaine analogie entre ces organes qui, tous deux, sont constitués par un enchevêtrement de vaisseaux dont les parois épaisses et abondamment innervées constituent le seul parenchyme, la partie essentiellement active.

Le glomus est un manomètre ou régulateur de la circulation locale.

Si, au moment de l'accouchement, l'utérus se contracte pour expulser l'œuf, pendant toute la grossesse le myomètre n'agit-il pas surtout comme régulateur de la circulation ? C'est à lui de surveiller l'apport du sang au placenta, qui doit demeurer toujours normal, mais aussi son évacuation des lacs sanguins, quelles que soient les modifications de la circulation générale. C'est à ce titre que, physiologiquement, on peut considérer la couche moyenne du corps utérin comme un glomus énorme destiné à assurer la régularité des apports maternels au fœtus.

On ne peut donc s'étonner que ces organes, si différents en apparence, mais destinés à des fonctions très voisines, soient construits sur des plans très semblables qu'il était intéressant de relever, et présentent de grandes ressemblances dans leurs réactions pathologiques.

(Travail du Laboratoire de la Maternité.)

ÉTUDE HISTOLOGIQUE DES LÉSIONS PULMONAIRES CONSÉCUTIVES AUX CANCERS STÉNOSANTS DES BRONCHES SOUCHES

(Bronchectasies, cavernes bronchectasiques, atélectasie et broncho-pneumonie subaiguë à plasmodes)

par

M. Chiray, G. Albot et R. Jame.

(Cette communication paraîtra ultérieurement, en Recueil de Faits, dans les ANNALES D'ANATOMIE PATHOLOGIQUE.)

(1) DURANTE et LEMELAND : « Neuro-myome artériel de l'utérus. » (*Soc. d'Obst. et de Gyn.*, 1927, et *Ann. d'Anat. pathol*, 1928.)

SUR L'ÉTAT ENDOMÉTRIOÏDE ET L'ENDOMÉTRIOSE TUBAIRE

par

L. Cornil et M. Mosinger.

(Cette communication paraîtra ultérieurement, en Recueil de Faits, dans les ANNALES D'ANATOMIE PATHOLOGIQUE.)

SUR L'HYPERGÉNÈSE NERVEUSE DANS L'UTÉRUS ET LA TROMPE DE FALLOPE

par

L. Cornil, M. Mosinger et J. Fructus.

Depuis les remarquables travaux de P. Masson (1924) sur l'appendicite neurogène, l'importance anatomo et physio-pathologique de l'hypergénèse nerveuse, dans différents viscères, a été confirmée par de nombreux chercheurs. Dans un travail récent, Favre et Dechaume donnent un

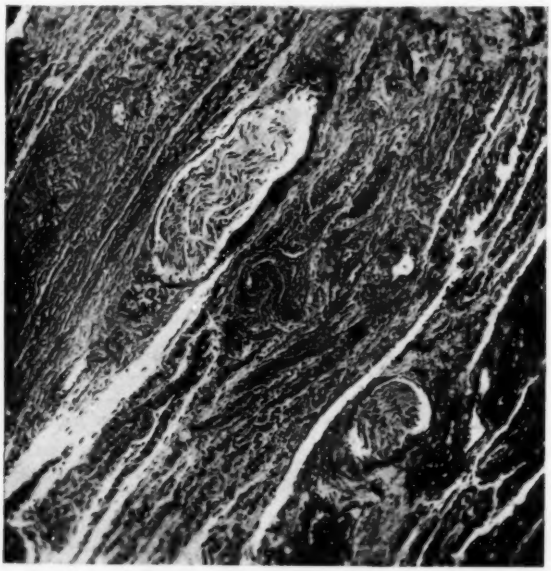

FIG. 1. — *Hypergénèse nerveuse intramusculaire dans un cas d'hyperplasie endophytique de la muqueuse utérine.*

aperçu général sur cet intéressant problème et publient les résultats de leurs propres recherches poursuivies depuis plusieurs années. Ils insistent tout particulièrement sur l'hypergénèse neurale dans les gastrites ulcéreuses et en montrent la fréquence dans les viscères dépourvus de musculature lisse, tels que le foie et le pancréas.

Personnellement, nous avons repris l'étude de ce problème en examinant différents viscères creux et pleins. Au cours de ces recherches, il nous a été donné de noter l'existence d'une hypergénèse nerveuse parfois très marquée dans l'utérus et la trompe de Fallope, où elle ne semble pas

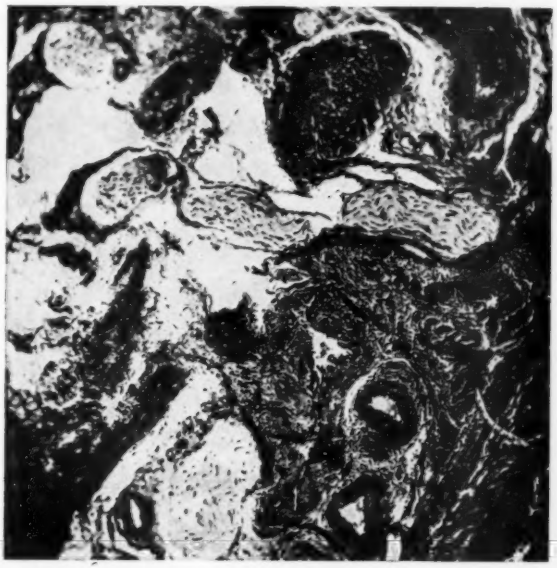

FIG. 2. — *Hypergénèse nerveuse dans un cas d'hyperplasie endophytique de la muqueuse utérine. Aspect névromateux périvasculaire.*

encore avoir été particulièrement signalée. Seul, parmi les organes de l'appareil génital, l'ovaire a retenu à ce sujet l'attention depuis l'important mémoire de Lhermitte et Dupont. Nous avons pu confirmer la réalité de ce processus au niveau de la glande génitale de la femme, coexistant ou non avec une hyperplasie des cellules sympathicotropes de Berger.

Dans un utérus, nous avons relevé une hypergénèse nerveuse manifeste. La musculature utérine est farcie de champs clairs, arrondis, ovoïdes ou étirés, représentant des nerfs volumineux retrouvés transversalement, obliquement ou longitudinalement, constitués par des fibres amyéliniques à trajet onduleux caractéristique, à noyaux satellites ovoïdes ou allongés

relativement nombreux, mais sans qu'on puisse parler de schwannose réactionnelle. Pourvus d'une gaine conjonctive peu épaisse, contenant par endroits de fins capillaires, ces nerfs sont généralement dispersés autour des vaisseaux, pour former des aspects névromateux périvasculaires analogues à ceux décrits par Favre et Dechaume dans le foie et le pancréas, et que nous avons personnellement observés dans la sous-séreuse gastrique ou appendiculaire.

Parfois, cependant, les nerfs hypertrophiques sont situés en pleine musculature qu'ils dissocient.

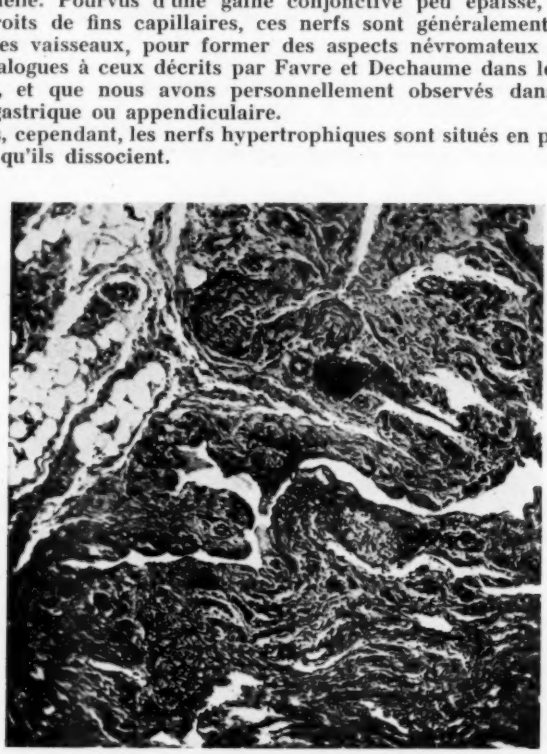

FIG. 3. — *Hypergénèse nerveuse dans un cas d'endométriose tubaire.*

Il est à noter que, malgré leur grand nombre et leur volume considérable, nous n'avons pu relever l'aspect triangulaire et étranglé caractéristique des névromes sympathiques sur lesquels Masson, Leriche, Favre et Dechaume ont insisté et que nous avons personnellement observé dans l'appendicite et l'ulcère gastrique. Par conséquent, la pathogénie inflammatoire par section nécrotique des nerfs est difficile à concevoir dans le cas particulier. De plus, les réactions inflammatoires conjonctivo-vasculaires font complètement défaut et l'on relève l'absence de tout infiltrat intranerveux comme dans certaines appendicites.

Une hypergénèse nerveuse très importante a été aussi relevée par nous dans deux cas d'endométriose tubaire à type adénomyose.

Des faisceaux nerveux épais et nombreux, à trajet sinueux, sont épars

dans le tissu adénomyosique et dans la sous-séreuse. Tantôt leur disposition est périvasculaire, tantôt ils sont accolés à des faisceaux musculaires irrégulièrement ordonnés, comme il est habituel de le voir dans certaines adénomyoses.

Comme au niveau de l'utérus, on note l'absence de tout péricaryone et de réaction inflammatoire conjonctivo-vasculaire.

Il est intéressant de noter que, dans ces trois cas, l'hypergénèse nerveuse coexistait avec des phénomènes réactionnels épithéliaux.

Dans le premier cas, la muqueuse utérine était atrophique en certains endroits, mais présentait en d'autres points une hyperplasie endophytique du type endométriose interne, avec pénétration profonde dans la musculature d'invaginations glanduliformes entourées ou non de tissu cytogène.

Les deux trompes, enfin, présentent une endométriose caractéristique du type adénomyose.

Cette coexistence pose donc le problème de l'origine nerveuse, des réactions épithéliales hyperplasiques, de même que l'hypergénèse nerveuse, dans les cirrhoses, explique peut-être certaines hyperplasies hépatiques réactionnelles de cette affection.

(Laboratoire d'Anatomie pathologique de la Faculté de Médecine de Marseille.)

DE L'ASPECT HISTOLOGIQUE DE TROIS GLANDES PARATHYROÏDES

par

Robert Soupault.

Je viens présenter, à la Société Anatomique, ces trois coupes de glandes parathyroïdes que j'ai extirpées récemment.

Il s'agissait de malades dont deux étaient atteints de polyarthrite ankylosante, à la vérité d'évolution fort ancienne et arrivée à un stade d'ankylose ne laissant guère d'espoir pour la guérison. J'ai cependant — en désespoir de cause et dans un but d'intérêt scientifique — pratiqué cette parathyroïdectomie; bien que le taux du calcium ne fût que légèrement augmenté, et chez l'un seulement des deux malades, je pensais que je pourrais rencontrer des lésions nettes de la glande parathyroïde, ainsi qu'il a été signalé dans des cas semblables. Macroscopiquement, je n'ai rien trouvé, ni d'un côté ni de l'autre, car j'ai découvert les deux lobes thyroïdiens.

Le troisième malade est atteint d'artérite juvénile avec hypercalcémie : 1,20 gr. Depuis la parathyroïdectomie, ce dernier malade se sent extrêmement soulagé des douleurs très intenables qu'il présentait au niveau des membres inférieurs, et il semble que les troubles vaso-moteurs aient diminué aussi de façon objective, tandis que la calcémie passait de semaine en semaine à 1,16, puis à 0,96 et enfin à 0,80. (Le taux de cette calcémie a été établi chaque fois par M. Chéramy, pharmacien-chef de l'hôpital Boucicaut; je tiens à l'en remercier ici.)

Cette observation sera d'ailleurs suivie et il est beaucoup trop tôt pour en tirer quelque conclusion.

Mais l'histologie des glandes parathyroïdes, surtout l'histologie pathologique, n'est pas encore tellement fixée que je n'aie désiré obtenir, de la haute compétence des membres les plus autorisés de la Société Anatomique, un avis concernant la structure normale ou pathologique de ces trois coupes.

Discussion. — *M. G. Roussy.* — L'examen microscopique rapide, auquel je viens de procéder, montre ceci :

La coupe n° 1 renferme surtout des éléments fibro-vasculaires, avec un petit amas d'éléments peut-être épithéliaux (parathyroïde); mais il se pourrait aussi qu'il s'agisse d'amas lymphoïde. Pour se prononcer, il faudrait pouvoir examiner plus longuement cette préparation.

La coupe n° 2 comprend certainement une partie d'une parathyroïde d'aspect normal, du type compact, et formée surtout de cellules chromophiles. Cette même préparation renferme, en plus, un fragment de lobule thyroïdien aberrant.

La coupe n° 3 renferme une parathyroïde intéressée dans toute son étendue et qui se présente sous le type semi-compact.

En résumé, toutes ces parathyroïdes me paraissent normales.

En ce qui concerne la calcémie, je crois devoir rappeler combien il est fréquent de la voir varier, même dans d'assez notables proportions, après certaines interventions pratiquées sur la région thyroïdienne, même sans toucher aux parathyroïdes, peut-être par action sur le sympathique. On sait aussi, et les chimistes nous l'enseignent, que les différentes méthodes de dosage de la chaux dans le sang donnent souvent des résultats différents. Il ne faut donc pas attacher de valeur trop absolue aux variations du taux de la calcémie chez les malades, mais bien multiplier les dosages chez le même sujet.

PSEUDARTHROSE DU COL DU FÉMUR PAR INTERPOSITION DU TENDON DU MUSCLE OBTURATEUR EXTERNE

par

P. Funck-Brentano et R. Couvelaire.

Nous avons l'honneur de présenter à la Société une pièce de l'Amphithéâtre d'Anatomie des Hôpitaux, prélevée sur un sujet de quarante ans porteur d'une pseudarthrose du col du fémur gauche.

A simple inspection, nous avons été frappés par l'attitude du sujet. Le membre inférieur est nettement raccourci et se présente en rotation externe. La palpation de la hanche décèle une ascension du grand trochanter. La mobilisation du membre montre qu'il existe une limitation considérable de l'abduction, de l'adduction et de la rotation de la cuisse. Par contre, *la flexion est normale.* Nous y insistons, car nous verrons plus loin que l'intégrité de ce mouvement constitue un paradoxe. A la mensuration : raccourcissement de 6 centimètres. De tels signes cadavériques pouvaient être le fait d'une luxation ancienne

antérieure et haute de la hanche. En fait, à la dissection, nous vîmes qu'il s'agissait d'une pseudarthrose du col du fémur.

La pièce, une fois disséquée, nous a paru intéressante à différents points de vue.

Le col du fémur est totalement résorbé, aussi bien dans sa portion juxta-trochantérienne que dans sa portion juxta-capitale.

La tête fémorale, réduite partiellement, ne présente plus que la surface d'une demi-sphère. Elle est mobile dans le cotyle. L'os est dur et parfaitement résistant (fig. 2).

Entre la face interne et postérieure du massif trochantérien et la tête, le *tendon du muscle obturateur externe est interposé*. Passant en écharpe sous la surface rugueuse du segment fracturé de la tête, ce tendon présente un certain degré d'aplatissement, mais dans son ensemble a conservé un aspect morphologique normal.

Une néo-capsule épaisse entoure l'extrémité supérieure du fémur, englobant le petit trochanter qui semble ainsi faire partie de l'articulation (fig. 1).

Un volumineux ostéome est développé dans les fibres du muscle psoas-iliaque. Articulé en bas avec le petit trochanter, l'ostéome, comme on peut le voir sur la figure 1, suit la direction des fibres du muscle iliaque. Avec le muscle, il passe sous l'arcade crurale pour pénétrer dans la fosse iliaque interne.

Nous avons recherché quelques renseignements à l'hôpital Broussais, où était mort le malade. Il y est décédé, à l'âge de quarante ans, de tuberculose pulmonaire ; seule sa boiterie avait été notée.

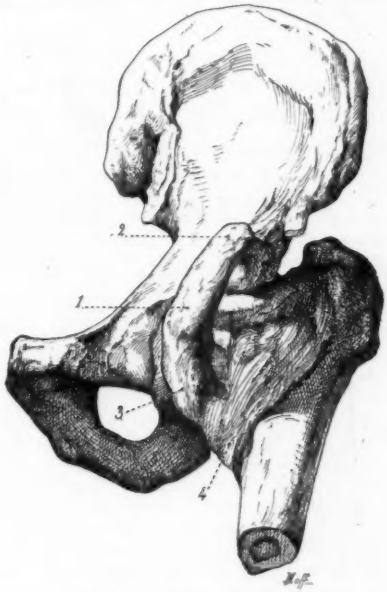

FIG. 1. — *Vue antérieure.*

On note l'ascension considérable du grand trochanter. Volumineux ostéome *(1)* développé aux dépens du tendon du psoas et des fibres du muscle iliaque. Sa partie supérieure *(2)* pénètre dans le bassin, elle est au-dessus de la ligne de Malgaigne. La base d'implantation *(3)* est articulée avec le petit trochanter. *4*, néo-capsule entourant le petit trochanter.

Nous n'insisterons pas ici, à l'occasion de cette pièce, sur certains caractères déjà bien connus de l'anatomie pathologique des pseudarthroses du col du fémur. La résorption complète du col, tant du côté tête que du côté trochanter, est un fait acquis depuis longtemps.

Intéressants sont deux éléments de notre pièce : l'un est anatomo-pathologique, l'autre est pathogénique :

I. L'OSTÉOME DU MUSCLE ILIAQUE. — L'un de nous (1) a présenté récem-

(1) FUNCK-BRENTANO (P.) : « Note sur une pièce de luxation ancienne de l'épaule. » (*Ann. d'Anat. pathol.*, t. X, n° 1, janvier 1933, pp. 45-54.)

ment à la Société une pièce de luxation de l'épaule avec ostéomes. Il semble que l'ossification des muscles de la région, à l'occasion d'un désordre articulaire grave, ne constitue pas une rareté. En cas de fracture, peut-être peut-on invoquer l'utilisation du calcium mis en liberté et l'appel, dans un hématome musculaire, du métabolisme calcique local. L'ostéome de l'iliaque est ici particulièrement volumineux. Débordant dans la fosse iliaque interne, il faut noter que la masse osseuse ne constitue pas un obstacle à la flexion normale de la cuisse. Dans ce mouvement, l'ostéome passant sous l'arcade pénètre plus profondément dans la fosse iliaque.

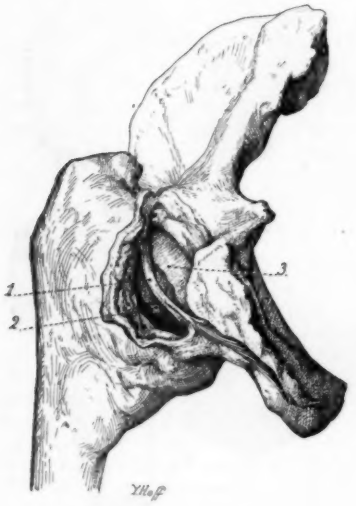

FIG. 2. — *Vue postérieure.*
1, tendon de l'obturateur externe. *2*, surface fracturée de la tête fémorale. *3*, tête fémorale.

II. L'INTERPOSITION DU MUSCLE OBTURATEUR EXTERNE. — C'est de cette interposition que peut relever la non-consolidation de la fracture du col. Le fait est important à souligner.

En effet, très longtemps, le rôle de l'interposition interfragmentaire a été nié comme pouvant être à l'origine de la pseudarthrose du col du fémur (en cas de fracture « mixte »). Cette négation a permis d'établir que l'enchevillement péronier à l'aveugle constituait la méthode à employer *systématiquement* dans le traitement des pseudarthroses du col du fémur. L'un de nous a été parmi les premiers, en France, à insister sur l'importance de l'interposition interfragmentaire dans la pathogénie de ces pseudarthroses (1). Cette pièce constitue une illustration de plus du fait que la pseudarthrose du col du fémur doit rentrer dans le cadre des pseudarthroses en général. La déduction thérapeutique s'impose : lorsque l'état général et la résistance du sujet le permettent, il faut explorer directement l'articulation. Seule cette exploration par arthrotomie permettra au chirurgien de reconnaître la cause de la pseudarthrose et de lever l'obstacle interposé.

(Travail de l'Amphithéâtre d'Anatomie des Hôpitaux.)

(1) FUNCK-BRENTANO (P.) : *Les Pseudarthroses du col du fémur.* Arnette, édit., 1930.

MODIFICATIONS DE L'ÉPITHÉLIUM BRONCHIQUE DANS UN POUMON DE LAPIN INFECTÉ

(2e démonstration)

par

G. Caussade et P. Isidor.

Nous avons eu l'occasion, en mars 1931, d'exposer, devant la Société Anatomique, quelques remarques que nous avait suggérées l'étude histologique des poumons de deux lapins atteints d'une pneumopathie chronique de cause indéterminée. Nous avions décrit quelques particularités de certains processus pathologiques de la couche génératrice du revêtement épithélial de la muqueuse des bronchioles siégeant au centre de plages d'inflammation chronique.

Ces plages, de forme variable, mais, en général, arrondies, modifient à tel point le parenchyme pulmonaire qu'il devient difficile, au milieu d'une hyperplasie collagène allant parfois jusqu'à la sclérose, de distinguer les cavités alvéolaires. Au sein de cette sclérose, on remarque de nombreux canaux de type épithélial, dont la lumière, étroite, est bordée de cellules cubiques, très colorées. Au premier abord, un tel aspect présente une singulière analogie avec les images banales des travées scléreuses des cirrhoses biliaires. On est alors en droit de se demander, ainsi qu'on nous le faisait remarquer après notre premier exposé, si ces formations épithéliales ne sont pas tout simplement une modification *in situ* de la paroi alvéolaire sous l'influence de la sclérose.

A l'heure actuelle, cette conception est admise par un grand nombre d'auteurs qui pensent qu'un processus de sclérose de voisinage et d'isolement de l'alvéole dans cette sclérose conduirait à une semblable métaplasie. Si cette théorie est acceptable dans un grand nombre de cas, il n'en est pas moins vrai que, parfois, les choses se passent de toute autre façon, ainsi que Policart, Guyesse-Pélissier, Grumbach et Sternberg l'avaient déjà fait remarquer.

Nous avions été frappés par la localisation juxta-péribronchique de ces formations canaliculaires. D'autre part, sur certaines coupes heureuses, nous avions pu constater l'existence de « pointes de pénétration » de l'épithélium bronchique dans le stroma sous-jacent. Des coupes sériées nous avaient montré qu'il s'agissait ici d'une modification de l'épithélium et non de la naissance d'un rameau bronchique secondaire.

Enfin, une des coupes que nous allons vous présenter à nouveau aujourd'hui (fig. 1 et 2), nous montrait qu'il existe un rapport étroit entre les canalicules épithéliaux et ces bourgeons bronchiques. On était alors autorisé à conclure que les uns étaient la résultante des autres.

Nous voulons insister aujourd'hui sur la nature des éléments qui constituent ces bourgeons et les canalicules que nous avons pu observer, récemment encore, chez un troisième lapin qui présentait des lésions pulmonaires identiques à celles des deux premiers.

A côté d'un processus banal d'étouffement et de disparition des élé-

ments épithéliaux sous l'influence de la sclérose, on note, en certains points, un bourgeon épithélial dont le point de départ semble bien être la couche génératrice de l'épithélium bronchique. Cette couche, constituée de cellules basses, foncées, indifférenciées, est une couche de remplacement des éléments ciliés ou muqueux qui forment l'assise « fonctionnelle » de l'épithélium bronchique.

En ce point, elle semble avoir rompu la basale et pénétrer à une cer-

FIG. 1. — *Bronche au sein d'une région d'inflammation chronique intense. Remarquer les modifications de la couche basale, en bas et à droite.*

taine profondeur dans un feutrage collagène dense infiltré par des cellules rondes et de très nombreux éosinophiles.

En un autre point de la préparation, l'épithélium « fonctionnel » de la bronchiole a desquamé, l'assise génératrice subsiste seule et envoie quelques prolongements dans le stroma sous-jacent.

Une dernière image, encore plus démonstrative, écarte toute autre interprétation que celle d'un bourgeon épithélial proliférant.

Il est donc aisé, au moyen de ces images, rattachées aux précédentes, où l'on suivait aisément le parcours des cellules génératrices depuis la bronche jusqu'aux canalicules, de comprendre, dans certains

cas, la genèse de ces canalicules qui, si souvent, sont isolés et paraissent dénués de tout point de contact avec la bronche.

Il semble bien que, loin d'invoquer pour tous les cas un processus métaplasique de la paroi alvéolaire, on doive tenir compte de semblables phénomènes qui, sur certaines préparations, peuvent passer inaperçus.

Enfin, ainsi que nous le disions précédemment, il est bien évident que

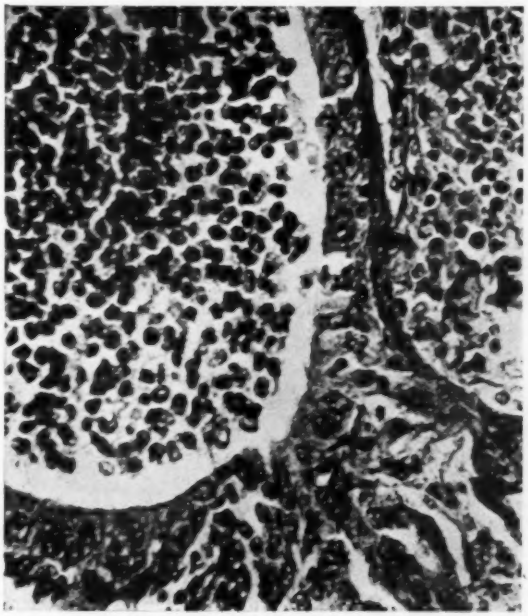

Fig. 2. — Détail de la figure précédente.

l'on ne doive pas interpréter de semblables images comme des aspects de prolifération *maligne* au début. Nous insistons cependant sur le fait qu'il s'agit ici d'un processus *actif* et non d'aspect de régression ou d'étouffement du tissu épithélial au sein de la sclerose.

(Travail du Laboratoire d'Anatomie pathologique de la Clinique Baudelocque. Professeur A. Couvelaire.)

Discussion. — *M. G. Caussade.* — Quatre considérations doivent être faites :

1° Il ne s'agit pas de cordons épithéliaux, processus régressif dû à un étouffement des cellules épithéliales par une sclérose envahissante.

Il est bien question de bourgeons épithéliaux, d'un processus actif.

2° Ce processus épithélial est nettement fonction d'une infection qui est subaiguë.

3° Quel est son avenir ? Stabilité ? Régression ? Progression ? Cancérisation ? On ne sait.

4° Par analogie, avec la syphilis, nous savons cependant que la cancérisation est possible, mais aussi qu'un traitement antisyphilitique peut faire disparaître de tels processus épithéliaux.

FOLLICULES EN VOIE DE TRANSFORMATION LUTÉINIQUE AVEC OVULE INCLUS EN MITOSE DE MATURATION. DÉFINITION DE L'ACTION DES MITOSINES *A* ET *B*

par

René Moricard.

On sait qu'Aschheim et Zondek ont été amenés à définir l'existence de deux hormones sécrétées par l'hypophyse antérieure et dénommées, par Aschheim, Hormones hypophysaires A et B, et, par Zondek, Prolan A et B.

Zondek admet que le prolan B est l'hormone de lutéinisation et que le prolan A amène la maturation folliculaire, l'ovulation et l'œstrus. C'est sa définition de la réaction I (hormones de l'ovaire et de l'hypophyse, p. 128); il a pu compter jusqu'à trois ovules dans une trompe de rat après action du prolan A.

Aschheim a démontré, par ses études histologiques de réaction biologique de la grossesse et par les expériences d'ovulation provoquée, que l'hormone hypophysaire A amène seulement la maturation folliculaire : c'est la définition qu'il donne de la réaction I (*Arch. fur Gyn.*, B 144), et que l'hormone hypophysaire B amène l'ovulation et la lutéinisation après action de l'hormone hypophysaire A.

La définition de l'action du prolan A donnée par Zondek participe donc de l'action de l'hormone hypophysaire B d'Aschheim. Il y a une contradiction dans la définition de l'action des prolans A et B. Aschheim admet que si l'ovulation est produite et que l'action de l'hormone hypophysaire B ne disparaît pas, un corps jaune se forme constamment. On sait qu'en règle l'ovulation coïncide avec la première mitose de maturation. Chez la souris impubère, l'hormone hypophysaire B peut provoquer la lutéinisation avec ovule inclus; quand l'ovulation ne s'est pas produite et que le corps jaune se forme, il existe une phase de lutéinisation partielle du follicule mûr avec ovule inclus (Aschheim-Zondek).

Nous avons observé les faits suivants (1) sur l'ovaire de la souris impubère après injection d'urine de femme enceinte ou implantation d'hypophyse ou de placenta; dans les follicules mûrs en transformation lutéinique avec ovule inclus, on constate que les cellules de la granulosa ont déjà subi partiellement la transformation lutéinique, alors que les éléments cellulaires voisins de l'ovule conservent encore leur aspect de

(1) Préparations histologiques de diagnostic biologique de la grossesse exécutées dans le laboratoire du professeur Aschheim.

cellules granuleuses. A cette période, fait capital, l'ovule est habituellement en état de mitose de maturation typique. Dès que l'ovule est entouré par des cellules lutéiniques, il présente des signes de dégénérescence ; ceux-ci peuvent d'ailleurs être plus précoces.

De ces faits, nous tirons les conclusions suivantes : il existe, dans l'urine de la femme enceinte, dans l'hypophyse, dans le placenta, dans le tissu de certains néoplasmes, une hormone capable d'amener l'ovule

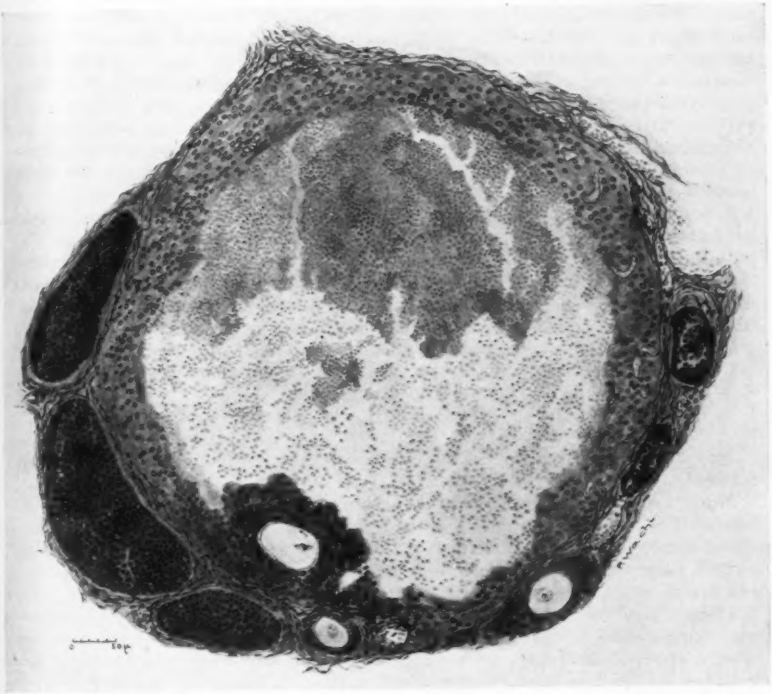

Follicule en voie de transformation lutéinique.

à l'état physico-chimique qui correspond aux mitoses de maturation typique ; il y a, pour les cellules de la granulosa, un état physico-chimique correspondant et c'est justement celui qui amène leur transformation lutéinique. L'ovule réagit par sa présence sur les cellules de la granulosa. Par ailleurs, les mitoses de maturation typique et la lutéinisation ne se produisent que dans des follicules ayant atteint un certain développement. Sur les follicules plus jeunes, on peut obtenir des phénomènes de segmentation ovulaire avec atrésie folliculaire. On sait qu'on n'a jamais séparé à l'état pur une hormone à action uniquement lutéi-

nique par extraction ou par implantation d'organe. Zondek dit avoir obtenu, dans les urines, le prolan B à l'état pur (hormones de l'ovaire et de l'hypophyse, p. 174); il ne donne ni les conditions d'extraction, ni les cas cliniques correspondants et n'a publié aucune image histologique correspondant aux actions minimales obtenues par injection de faible dose de prolan B. Nous pouvons donc écrire qu'il existe, dans l'urine, une hormone provoquant dans l'ovule les mitoses de maturation typique, ce qui est précédé par une augmentation de volume du follicule, s'accompagne habituellement de l'ovulation et coïncide avec la transformation lutéinique des cellules de la granulosa. A cette hormone, qui produit la maturation folliculaire, l'ovulation, la lutéinisation, nous donnons le nom de « mitosine B ». Nous admettrons d'ailleurs qu'elle peut correspondre à plusieurs corps chimiques voisins. Nous la différencions du prolan B de Zondek provoquant seulement la lutéinisation, ainsi que de l'hormone hypophysaire B d'Aschheim qui, pour lui, provoque l'ovulation et la lutéinisation après action de l'hormone hypophysaire A sécrétée par l'hypophyse.

L'hormone hypophysaire A, telle que l'a définie Aschheim, existe parfois dans les urines à l'état sensiblement pur chez des femmes ménopausiques ou atteintes de cancers génitaux. Mais elle n'a encore jamais été isolée à l'état pur à partir d'extraits hypophysaires; suivant les quantités d'hypophyse implantées, suivant les doses des extraits injectés on obtient chez la souris impubère la maturation ou la lutéinisation folliculaire (Courrier). Nous remarquons que même si, après des manipulations plus ou moins complexes, on isolait l'hormone hypophysaire A des tissus, il faudrait démontrer qu'elle n'a pas été en quelque sorte fabriquée aux dépens de l'hormone hypophysaire B au cours de l'extraction. Nous considérons comme démontré, par Aschheim, que dans l'urine existe l'hormone hypophysaire A provoquant seulement la maturation folliculaire.

Nous avons remarqué qu'après action de l'hormone hypophysaire A, les ovules ne présentent pas de mitoses de maturation typiques dans l'ensemble des follicules mûrs. D'où nous tirons cette conclusion : l'hormone hypophysaire A n'amène pas l'ovule à l'état physico-chimique qui correspond aux mitoses de maturation ; de même, elle n'amène pas les cellules de la granulosa à l'état physico-chimique qui correspond à leur transformation lutéinique. Nous avons montré que, d'après l'histologie, on peut penser que l'état physico-chimique des cellules de la granulosa correspondant aux mitoses de maturation est celui qui coïncide avec leur transformation lutéinique. Nous donnons à cette hormone trouvée dans l'urine le nom de mitosine A et l'assimilons, dans son action expérimentale, à l'hormone hypophysaire A d'Aschheim; il nous paraît démontré qu'il existe, dans les urines, deux groupes d'hormones d'activité différente, mais leur opposition en hormone de maturation folliculaire en hormone de lutéinisation n'est qu'apparente ; nous dirons que la mitosine A n'a pas les propriétés chimiques et physiques qui lui permettent d'amener la transformation lutéinique des cellules de la granulosa.

Evans a démontré qu'il n'y a pas identité d'action de l'hormone hypophysaire à orientation génitale obtenue par extrait hypophysaire et la mitosine A trouvée dans l'urine. Dans ces conditions, nous sommes amenés à écrire que la mitosine A et la mitosine B ne sont que des

formes d'élimination urinaire de la mitosine α qui serait l'hormone hypophysaire normalement sécrétée par l'hypophyse antérieure de l'adulte, et dont l'action est actuellement définie par l'implantation de tissu hypophysaire antérieur à la souris impubère (Smith, Engle, Zondek, Aschheim). Courrier admet que l'hypophyse ne contient qu'une hormone à action génitale.

Sur les faits actuellement connus, on peut assimiler, dans leur action physiologique, la mitosine α et la mitosine β. Nous considérons que la sécrétion rénale peut « dégrader » la mitosine α et l'éliminer sous une forme « moins active » et correspondante à la mitosine A. Dans tous leurs travaux sur les hormones hypophysaires, Zondek et Aschheim admettent implicitement qu'on peut assimiler les hormones trouvées dans l'urine et celles sécrétées par le parenchyme hypophysaire. Ceci est des plus discutable. La multiplicité des formes cliniques d'élimination urinaire de l'œstrine (Butenandt, Wieland, Doisy, Marrian, Girard) apporte une contradiction à l'assimilation admise par Zondek et Aschheim. Nous généralisons et précisons une notion discutée pour l'œstrine, à savoir : la sécrétion rénale est un des éléments qui peuvent modifier une hormone dans son état physique ou chimique, lors des transformations qu'elle peut subir pour être amenée à l'état qui correspond à l'une de ses formes d'élimination urinaire.

L'interprétation que nous donnons de l'action des mitosines A et B permet de rapprocher les éliminations urinaires de la mitosine et de l'œstrine.

Discussion. — *M. G. Roussy.* — La communication de M. Moricard soulève des problèmes de biologie du plus haut intérêt; et l'hypothèse qu'il envisage, au sujet de la distinction des hormones antéhypophysaires (prolan A et B) isolées par B. Zondek et Aschheim, me paraît très logique. Je ne peux, l'heure étant très avancée, ouvrir ici une discussion à propos de cette communication; mais je tiens à en signaler tout l'intérêt.

UN CAS D'OSTÉOME DE LA LANGUE

par

Magnien et M. Perrot.

Nous avons eu récemment l'occasion d'observer un cas d'ostéome de la langue qui nous a paru mériter d'être rapporté, du fait surtout de la rareté de telles lésions. Le premier cas a été décrit par Zahn et Weiner, en 1885 : il s'agissait de deux petites tumeurs linguales rapprochées l'une de l'autre et renfermant, çà et là, des noyaux osseux et cartilagineux. Longtemps après, Montsarrat (1913), Hirsch (1925), Zuckermann (1929), ont publié des observations d'ostéome pur de la langue. Pollack, en 1930, a montré un cas un peu analogue, encore qu'il s'agisse d'une ossification d'un kyste épithélial traumatique. Ici même, Duboucher, Montpellier et Lefranc, en 1931, ont rapporté un cas de tumeur hétérotopique de la langue, plus complexe, qu'ils ont décrit comme fibro-myxolipome ossifiant. Nous retrouvons enfin, dans la littérature récente, les cas de Jung (1931) et de Greig (1932), qui sont des ostéomes purs. Voici l'observation de notre malade :

Il s'agit d'une femme, âgée de trente-sept ans, qui s'est présentée à la consultation d'oto-rhino-laryngologie de l'hôpital Beaujon, pour une petite tumeur de la langue.

Celle-ci ne provoque aucune sensation douloureuse, elle est seulement gênante pour la malade au moment de la déglutition. Sa taille était celle d'un gros pois. Elle siégeait au milieu de la face supérieure de la langue, à peu près à l'union du tiers postérieur et des deux tiers antérieurs.

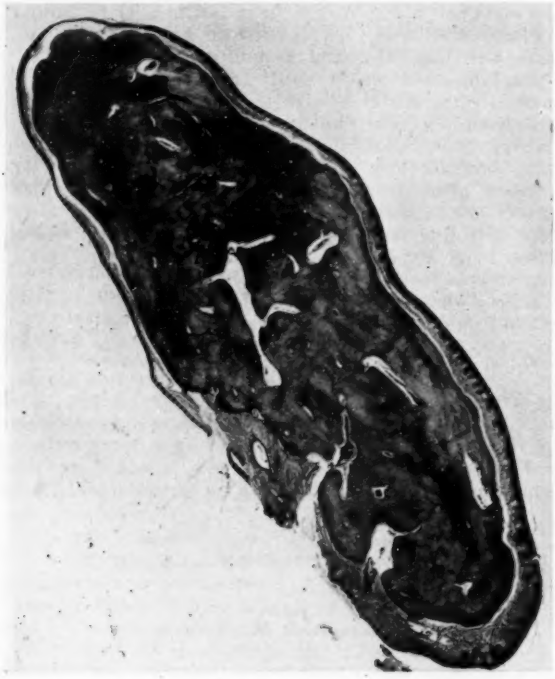

FIG. 1. — *Ostéome de la langue. Vue d'ensemble.*

C'est une tumeur sessile, de coloration rose pâle.

Le toucher ne détermine aucune douleur, aucun saignement. La malade a constaté sa présence, il y a un an environ. Depuis, elle n'a noté aucune modification.

Le 28 janvier, on pratique l'ablation de cette tumeur. Voici le protocole de l'examen histologique de ce cas :

« La tumeur est recouverte sur toute sa surface, sauf au niveau de sa base d'implantation, par un épithélium malpighien qui se montre, tantôt normal, tantôt lisse et un peu atrophique. A sa surface, on retrouve, par îlots, quelques squames parakératosiques. Ce revêtement recouvre un tissu conjonctif fibreux

assez dense, renfermant, au niveau de la base d'implantation de la tumeur, quelques acinis glandulaires muqueux. Formant une couche mince, parfois réduit à quelques trousseaux de fibrilles collagènes, ce tissu entoure une formation unique à bords nettement circonscrits et formée de tissu osseux caractéristique. On retrouve, là, la structure caractéristique d'un os adulte compact dans lequel le tissu médullaire fait complètement défaut. L'ossification paraît

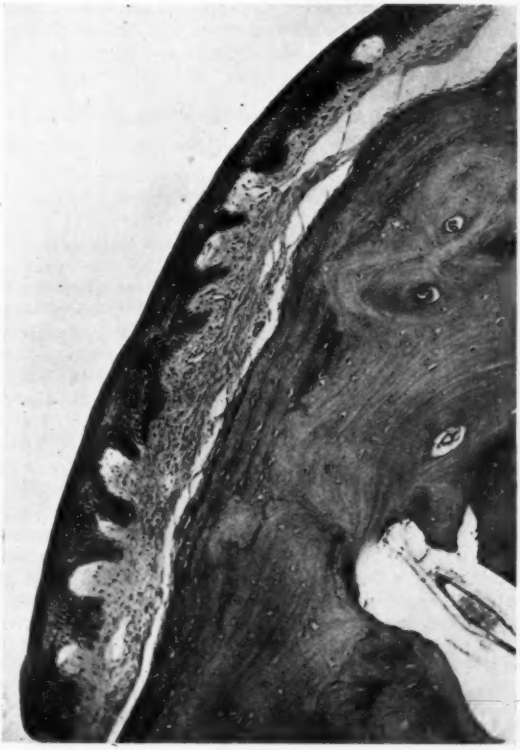

FIG. 2. — *Aspect à un fort grossissement.*

s'être étendue soit en couches concentriques autour des vaisseaux, formant ainsi des systèmes haversiens bien visibles, soit par une édification régulière à la périphérie du nodule qui est ainsi entouré par des strates continues de lamelles osseuses denses. A la surface de ce nodule osseux très fortement calcifié, on ne retrouve pas d'ostéoblastes jeunes, ce qui semble indiquer que le processus était arrêté, du moins au moment de l'intervention. En aucun point de cette petite tumeur, on ne trouve de lésions inflammatoires. »

On voit, par conséquent, qu'il s'agit bien d'un ostéome vrai de la langue.

Nous n'essayerons pas d'élucider le mécanisme pathogénique d'une telle lésion. Les auteurs ont l'habitude d'admettre, dans les cas analogues, soit l'existence d'une dysembryoplasie, soit la possibilité d'une lésion inflammatoire antérieure. Nous ne trouvons, dans notre cas, aucun argument soit clinique, soit anatomique, qui plaide pour l'une ou l'autre des hypothèses. Nous nous contenterons donc d'apporter ce cas comme un simple document pour l'étude ultérieure d'une lésion peu fréquente.

A PROPOS D'UN CAS D'ECTOPIE RÉNALE CONGÉNITALE

par

Benjamin Vinelli Baptista.

Les cas d'anomalies congénitales du rein dans la littérature anatomique sont déjà très nombreux.

Le remarquable travail du docteur G. Gérard, ex-chef des travaux anatomiques dans la Faculté de Médecine de Lille, — publié dans le *Journal d'Anatomie et de Physiologie*, t. XLI, mai-juin 1905, sous le titre : « Les anomalies congénitales de rein chez l'Homme ; essai de classification d'après 527 cas », — me semble une des plus complètes publications. Au Brésil, le travail de Benjamin Baptista, présenté au 41e Congrès médical latino-américain 1909, qui a eu lieu à Rio-de-Janeiro, travail intitulé : « Contribution à l'étude des anomalies rénales », et aussi dans des publications ultérieures, dans les *Annales de la Faculté de Médecine de l'Université de Rio de Janeiro*, ont apporté une large somme de connaissances sur ce sujet. Nous pourrions encore citer le travail plus récent de Abdallah Louca, Erik Hansen et Jarko Milovanovitch, présenté dans la séance du 7 juillet 1927 de la Société Anatomique, « travail du laboratoire du professeur Rouvière ». Dans la séance du 2 février 1928 de cette même Société, Hernani Monteiro, Alvaro Rodrigues et Oscar Ribeiro ont présenté : « Quelques cas de variations de l'appareil urinaire supérieur », où on peut lire une longue énumération d'autres travaux. Pour terminer cette énumération des travaux déjà publiés, et sans avoir la prétention d'avoir épuisé la bibliographie sur ce sujet, je tiens à rapporter un cas d'anomalie rénale très intéressant pour nous, dont la description se trouve dans l'œuvre magnifique du professeur Buntaro Adachi, de l'Université de Kyoto, 1928 : *Das Arteriensystem der Japaner*. Nous transcrivons l'observation d'Adachi dans le texte original . « Die rechte Niere ist tief ins grosse Becken herabgesunken ; ihr oberer Pol liegt in der Hohe des III. Lendenwirbels. Sie ist dorso-ventral stark abgeplattet, doch schmal, und besitzt auf der ventralen Fläche statt des einfachen Hilus vier kleine Hili, deren jeder eine besondere Arterie in sich aufnimmt. Zwei obere Arterien entspringen aus der Aorta in der Höhe des oberen und des unteren Teils des IV. Lendenwirbels, zwei untere neben einander aus dem obersten Abschnitt der A. iliaca communis dextra, ganz knapp am Ursprung dieser Arterie. Alle 4 Nierenarterien verlaufen vor der V. cava inferior quer. Die Stärke der Arterien nimmt

nach unten stets ab. Die unterste, kleinste (X in der Figur) nimmt einen grossen Umweg. Sie schiebt sich nämlich hinter die Niere und gelangt zu dem etwas abgeschnürten, lateralen Rand der Niere. Von da ausbiegt sie nach der Ventralfläche der Niere, um und in den lateralen Hilus hinein. Zwischen den vier Arterien kann man auf der Ventralfläche der Niere einige oberflächliche Anastomosen nachweisen. Die linke Niere zeigt keine Besonderheiten und besitzt die einfache Arterie. »

Le cas représenté dans la figure ci-jointe, et que nous allons décrire, présente un double intérêt non seulement à cause de la position ectopique du rein, mais aussi en raison de sa vascularisation très anormale. Sa rareté nous a conduit à le présenter à la Société Anatomique de Paris.

Cadavre d'un nègre adulte, sexe masculin.

Rein gauche. — En situation normale, une seule artère rénale, naissant de l'aorte à 1 centimètre au-dessous de l'origine de la mésentérique supérieure. Une seule veine rénale dans laquelle se jette la veine génitale gauche.

Organe surrénal gauche. — En situation normale, il reçoit trois artères ; la supérieure est une ramification de l'artère diaphragmatique inférieure gauche, la moyenne naît directement de l'aorte, et l'inférieure, la moins volumineuse, d'ailleurs, provient de la rénale gauche.

Rein droit. — Il est en ectopie congénitale et situé dans la fosse iliaque gauche, en direction oblique, de haut en bas et de dedans en dehors. Il présente deux faces : antérieure et externe, postérieure et interne ; deux bords : supérieur et externe, postérieur et interne ; deux pôles : supérieur et inférieur. On voit, sur la face antérieure : un sillon principal, concave en haut et en dedans, qui se prolonge sur les bords et va jusqu'à la face postérieure en constituant une limite entre deux pseudo-lobes, l'un supérieur et l'autre inférieur. Ce sillon est occupé, dans sa partie moyenne, par un des rameaux du bassinet et, dans sa partie interne, par une artère et une veine. L'artère vient de la face antérieure de l'aorte abdominale, à 1 centimètre 1/2 au-dessus de la bifurcation, dans les iliaques primitives. La veine va déboucher dans la veine cave inférieure en établissant, d'ailleurs, une anastomose avec la veine iliaque primitive gauche.

La partie externe du sillon est aussi occupée par une artère et une veine. L'artère est une ramification de l'aorte abdominale, qui se détache à 1 centimètre au-dessous de l'origine de la mésentérique inférieure ; elle passe en avant de la veine décrite ci-dessus, tout en se divisant en deux rameaux, l'un qui occupe la région externe et supérieure du sillon, tandis que l'autre se place dans un autre sillon qui partage, quoique d'une façon incomplète, la partie supérieure du rein en deux nouveaux lobules.

La veine aboutit à la face latérale droite de la veine cave inférieure. Le sillon qui divise en deux le lobe supérieur est un sillon oblique en bas et en dehors ; il se bifurque en bas et les deux branches de bifurcation aboutissent au sillon principal décrit plus haut. Entre les branches de bifurcation du sillon oblique, est situé le sinus rénal, de conformation et de situation très irrégulières, d'ailleurs, parce que non seulement il est placé sur la face antérieure du rein, mais encore parce qu'il isole une petite zone du rein qui figure un petit lobe rénal.

Le sillon oblique est encore occupé par une veine qui va à la veine cave inférieure. Cette veine reçoit une anastomose de la première veine rénale décrite.

L'uretère fait suite à un bassinet ramifié (constitué par la convergence de trois rameaux) qui se détache de la face antérieure du rein.

La vascularisation de ce rein est donc très irrégulière. Il possède, en effet,

deux artères et il donne naissance à trois veines. Tous ces vaisseaux ont une disposition anormale.

Le rein, creusé de profonds sillons, présente une division en trois lobes bien développés et de dimensions très petites.

Ectopie rénale congénitale.

Organe surrénal droit. — Il est en situation normale et reçoit une artère provenant de l'aorte abdominale. Il s'en détache une seule veine qui va à la veine cave inférieure. L'artère, avant d'atteindre l'organe surrénal, se divise en trois branches.

(Travail de l'Institut Benjamin-Baptista, Ecole de Médecine et Chirurgie, Rio de Janeiro.)

Le Gérant : F. AMIRAULT. NIORT. — IMP. TH. MARTIN.